ウシ心膜パッチXenoSure®を用いて動脈形成を行ったCEA症例

高山利夫先生
東京大学
血管外科　講師



LeMaitre®

ウシ心膜パッチXenoSure®を用いて動脈形成を行ったCEA症例

高山利夫先生
東京大学
血管外科　講師



はじめに

レメイト･バスキュラー社のウシ心膜パッチXenoSure®は，2023年7月1日から頸動脈修復術の保険適用が認められた，国内で唯一の心膜パッチ製品(2024年4月現在)である。本製品を用いた頸動脈血栓内膜摘除術(carotid endarterectomy/以下CEA)症例のケースレポートをお届けする。

症　　例

【年齢および性別】63歳，男性
【診　断】無症候性左内頸動脈高度狭窄
【主　訴】特になし
【現病歴】X-4年12月，無症候性右内頸動脈(right internal carotid artery/以下 Rt. ICA)高度狭窄に対するCEAを施行。
この時，左内頸動脈(left internal carotid artery/以下 Lt. ICA)にも中等度の狭窄を認めることが指摘されていたが，以後のフォロー過程において，これが徐々に進行し，X年4月に高度狭窄を来したため，CEA方針となった。
【既往歴】不完全ベーチェット病，脂質異常症，頸部･腰部脊柱管狭窄症
【内服薬】クロピドグレル，アトルバスタチン，メチコバール，コルヒチン，アザルフィジン，パリエット，エパデール

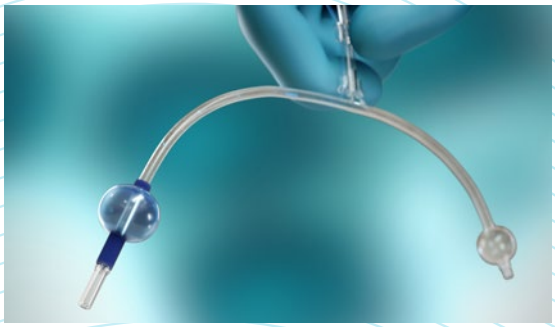

販売名：ブルット F3® カロチドシャント
医療機器承認番号：22700BZX00075000

販売名：ウシ心膜パッチXenoSure®
医療機器承認番号：30200BZX00135000

術前画像所見

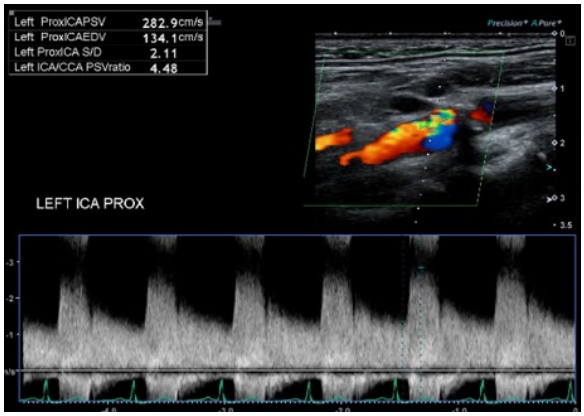

図1-A 頸動脈ドップラー超音波検査画像（左）と解析表（下）

	CCA					ICA				ICA/CCA PSV比	ECA		VA	
	Max IMT	prox.		dist.		prox.		dist.						
		PSV	EDV	PSV	EDV	PSV	EDV	PSV	EDV		PSV	EDV	PSV	EDV
Rt.	1.5 mm	67 cm/sec	25 cm/sec	74 cm/sec	33 cm/sec	87 cm/sec	34 cm/sec	82 cm/sec	43 cm/sec	1.2	85 cm/sec	30 cm/sec	49 cm/sec	18 cm/sec
Lt.	mm	73 cm/sec	30 cm/sec	63 cm/sec	34 cm/sec	284 cm/sec	137 cm/sec	60 cm/sec	34 cm/sec	4.5	261 cm/sec	78 cm/sec	46 cm/sec	22 cm/sec

CCA: common carotid artery/総頸動脈， ICA: internal carotid artery/内頸動脈，
ECA: external carotid artery/外頸動脈， VA: vertebral artery/椎骨動脈，
Max IMT: maximum intima-media thickness/内膜中膜複合体最大比，
prox.: proximal/中枢(側)， dist.: distal/末梢(側)， PSV: peak systolic velocity/収縮期最大血流速度，
EDV: end diastolic velocity/拡張末期血流速度， ICA/CCA PSV比: 内頸動脈/総頸動脈 収縮期最大血流速度比

Lt. ICAのPSVは284㎝/secで，Lt. CCAとのPSV比は4.5であった(図1-A)。

当科では，ICA PSV>125㎝/secで中等度(50-69%)狭窄と判定し，且つ，ICA/CCA PSV比>4.0で高度(70-99%)狭窄と判定している[1)]。

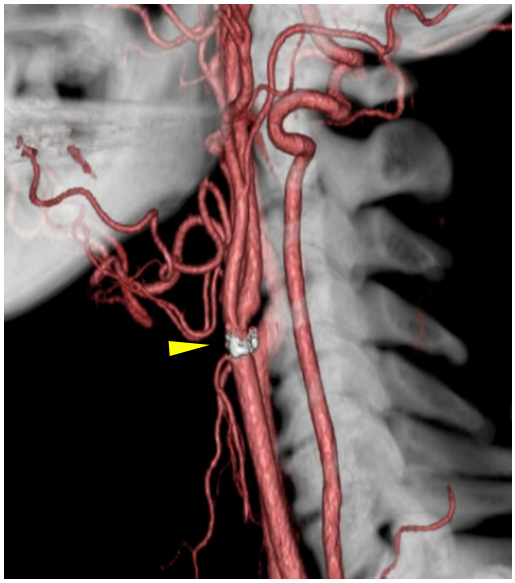

図1-B 造影CT検査画像

Lt. ICA起始部に限局性の石灰化プラークを認める(矢印部)。
頸動脈分岐部の高さはC4レベルであった。一般に，頸動脈の分岐部がC2レベルよりも高位にある場合は，病変部への到達が困難となるため，CEAよりも頸動脈ステントを考慮する一因となる。

体位・脳灌流モニター

肩枕を入れて頸部伸展位とし，無理のない範囲で対側に顔を向ける。
重要なランドマークとして，胸鎖乳突筋前縁，頤部，胸骨切痕，下顎角をマーキングし，耳朶の一部まで術野に出した状態となるよう広範囲に消毒とドレーピングを行う。病変の左右に関わらず，術者は常に患者の右側に立つことを原則としている。より重要なICA側の操作を，利き手で容易に行うためである(故に，左利きの場合は患者の左側に立つと良い)。
脳灌流モニタリングでは，前額部両側に近赤外線分光センサーを貼付し，大脳の右側と左側の酸素加状態を，常に観察するようにしている。

系統的頸動脈剥離

頸部領域には重要な血管や神経が密集しているため，やみくもな剥離操作は思わぬ合併症を招き兼ねないが，一方で，解剖学的変異が少ない部位でもあることから，正しい手順で剥離操作を行えば安全にICAへと到達することが出来る。当科で実施している系統的頸動脈剥離の操作について，以下にその詳細を述べる。

胸鎖乳突筋前縁に沿って皮膚切開を置く(図2-A)。頭側への延長が必要であれば，耳下腺損傷を避けるためにも，下顎角付近から耳介後方に向かって緩いカーブを描くようにする。

図2-A 胸鎖乳突筋に沿った皮切

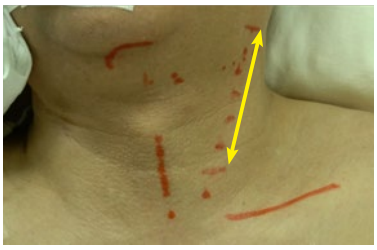

皮下脂肪を切開して広頸筋に至り，これを切開して胸鎖乳突筋前縁を露出する(図2-B)。

図2-B 広頸筋切開/胸鎖乳突筋前縁露出

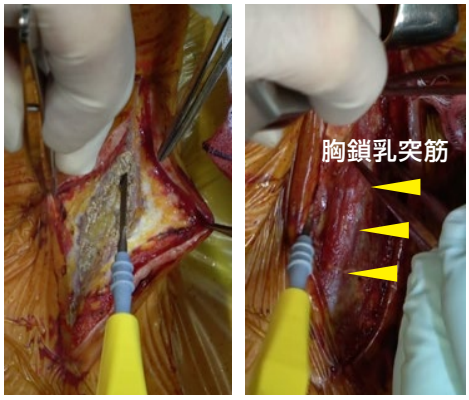

胸鎖乳突筋前縁に沿って，垂直方向に剥離を進めて内頸静脈を同定する。内頸静脈も，前縁に沿って長軸方向に剥離し，この過程で顔面静脈を二重に結紮剥離する(図2-C)。

図2-C 内頸静脈露出/顔面静脈切離

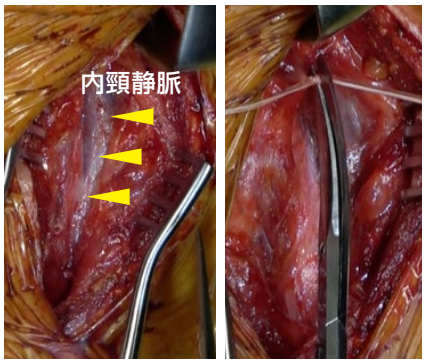

図2-D 総頸動脈露出/迷走神経同定

内頸静脈を十分に剥離露出した後，動脈剥離に移る。まずCCA直上の結合織を鑷子で摘まみ上げ，動脈前壁に向かって鈍的に切開して行く。途中，頸神経ワナが露出して来ることが多く，出来る限り温存を試みるが，邪魔ならば結紮切離しても構わない。CCAと内頸静脈の間で迷走神経を同定し，CCAにテーピングをして，ネラトンターニケットを通しておく(図2-D)。

図2-E 剥離完成

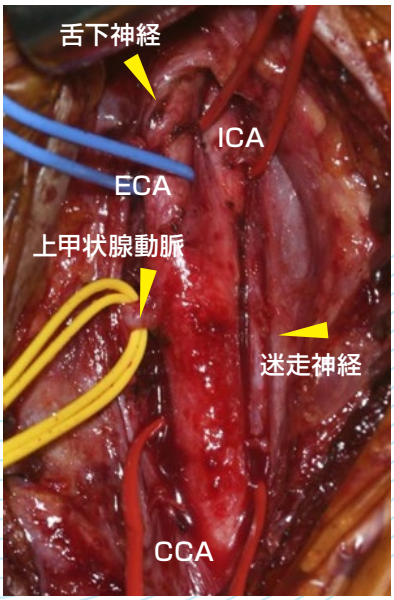

頸動脈末梢側は，表層に近い外頸動脈(external carotid artery /以下 ECA)から剥離を開始する。ECA根部で上甲状腺動脈を露出し，ベッセルループで二重にテーピングする。ECAは，根部から1㎝程のところでテーピングをし，ネラトンターニケットを通しておく。最後に，ICAをできるだけ揺さぶらないようにしながら，ICAの周囲を慎重に剥離し，プラーク部位を越えた健常な位置でテーピングをした後にネラトンターニケットを通す。この過程で舌下神経が同定される(図2-E)。
なお，頸動脈周囲の剥離では，モノポーラ電気メスによる神経障害を避けるために，バイポーラを使用することにしている。

頸動脈遮断・断端圧測定

頸動脈の遮断に先立ち，麻酔科医を介してヘパリンを4,000～5,000単位ほど静注してもらい，ACTが250秒以上になるまでに，収縮期血圧が160㎜Hg以上となるよう，血圧調整も行ってもらう。脳灌流のモニタリングも含め，麻酔科医との緊密なコミュニケーションはとても重要である。

図3-A 最初にICAを遮断

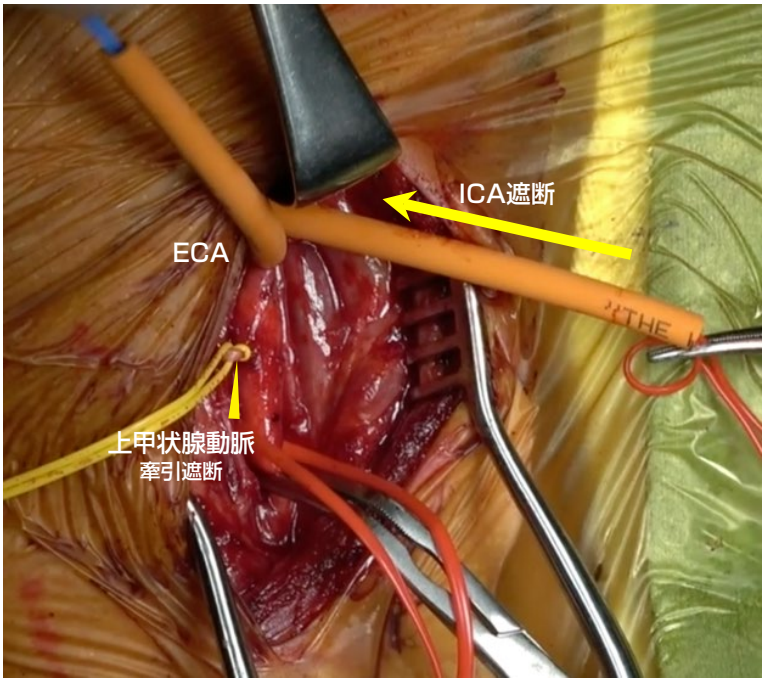

図3-B ICAの遮断解除と断端圧測定

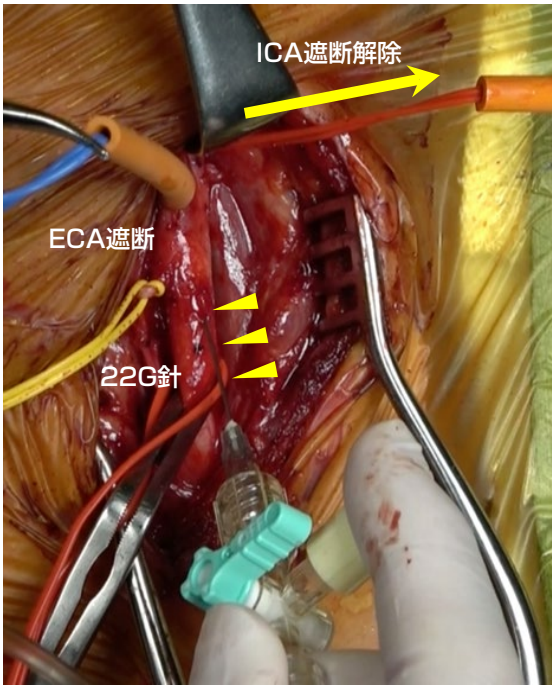

頸動脈遮断は，末梢塞栓予防のためにも，まずICAから行う。次いでCCA，上甲状腺動脈およびECAの順に遮断する。CCAには遮断鉗子を用いるが，ICAとECAはネラトンターニケットによる遮断とし，上甲状腺動脈は二重のテーピングを牽引して遮断する(図3-A)。

次に，ICAの遮断を緩めて解放し，CCAの前面に22Gの針を刺入してICAの断端圧を測定する(図3-B)。原則として[平均断端圧＜40㎜Hg]で，シャントチューブを使用する。また，脳血流シミュレーションモデルを用いての仮想データで，対側ICAに中等度以上の狭窄を求める場合は，理論的にも同側ICAの断端圧が低下することが予想される[2]ため，そのような症例では，より積極的なシャントの挿入を実施している。標準的に使用しているシャントチューブは，レメイト･バスキュラー社のプルット F3 カロチドシャントである。

本症例では，ICAの平均断端圧が52㎜Hgで，且つ脳血流モニター上の酸素加能が維持されていたため，単純遮断での手術続行とした。なお，ICAを単純遮断する場合，そのままターニケットでの遮断とするか，より深部での遮断を要する場合は，脳神経外科で使用される脳動脈瘤手術クリップを使用している。

内膜摘除・ウシ心膜パッチ形成

図4-A

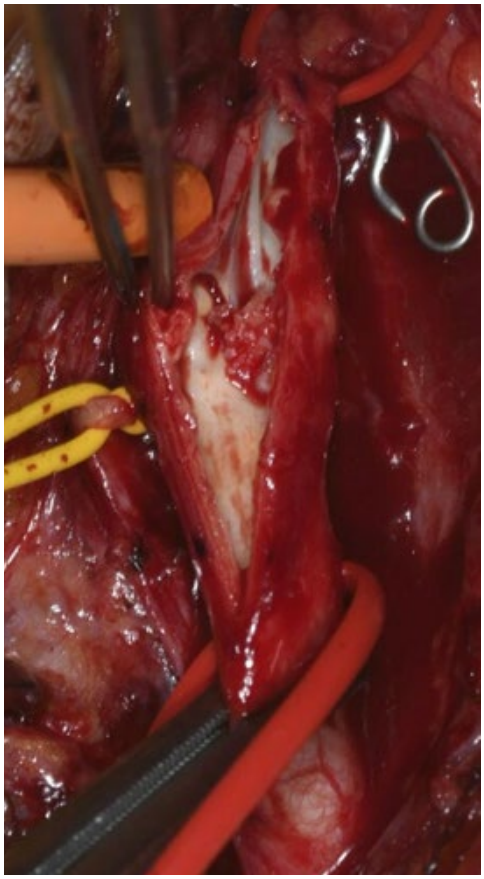

図4-B

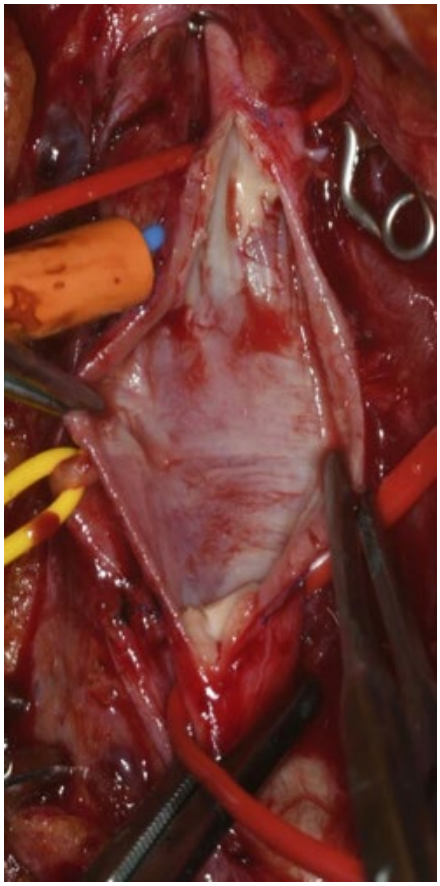

内膜摘除は，プラーク部で自然に内膜が浮き上がってくる部位(通常は外弾性板の層)を探す操作から開始する(図4-A)。この剥離層を維持したまま内膜摘除をCCA側に進め，プラークの無い健常な部位で，剥離した内膜を離断してCCA側のエンドポイントを作成する。CCA側は血流方向が順行性なので，多少の解離は問題とならないが，内膜が浮き上がっている場合は，7-0のポリプロピレン縫合糸で内膜固定を行う。次に，ECAの遮断を緩めてECA内のプラークを翻転させ，これを可及的に除去する。

最後にICA側の内膜摘除を行う。ICA内のプラークを越えた辺りで，剥離層を外弾性板側から内弾性板側へ移行すると，至適位置で自然にプラークが剥ぎ取れる。この剥離操作を “feather out” と言い，これが出来ると連続的な移行面が形成されるため内膜固定も不要となる。そのためにはプラークを常に尾側方向へと牽引しながら，薄皮を剥ぐように丁寧に内膜剥離子やマイクロ剪刃を使うことがポイントである。万が一，内膜剥離のエンドポイントに段差が出来た場合には，7-0のポリプロピレン縫合糸で内膜固定を行う。内膜摘除後の剥離面を何度も洗浄し，浮遊した組織を丁寧に除去する。内膜摘除が完成した術野を図4-Bに示す。

図4-C

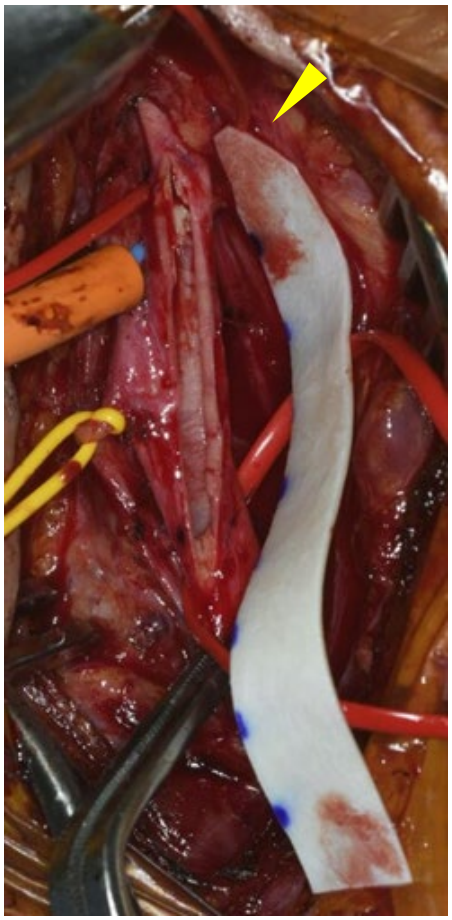

図4-D

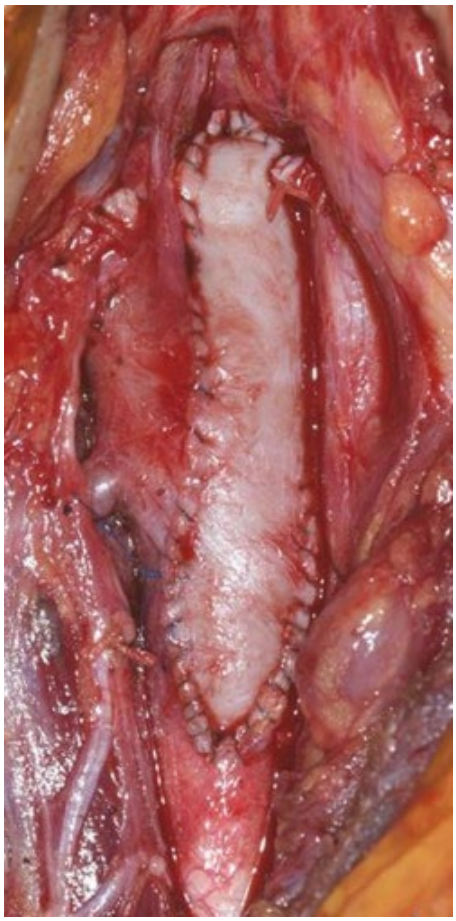

予め，添付文書に記載されている手順に沿って洗浄しておいたウシ心膜パッチXenoSure®を，8㎜幅の短冊状にカットして，先端部分を舟形に形成する(図4-C 矢印)。6-0のポリプロピレン縫合糸でICA側から縫合を開始する。最初の2針は，特に慎重に行い，必ずパッチとICAを別々に細かく縫うように心掛けている。両側共に半周ほど縫い終わったところで，動脈切開孔の長さに合わせてパッチを切るが，この時は，あまりパッチがピンと張り詰めないよう，ある程度の余裕を持った長さに決めるのがコツである。パッチの反対側も先端を舟形に形成し，CCA 側から6-0両端端のポリプロピレン縫合糸を用いて縫合を行うが，こちらも最初の2針は別々に縫い，動脈の全層に確実に糸を掛けるようにする。

残り2針程度となった時点でエア抜きを行う。まずは，ICAの遮断を解除して，十分に逆流させながら微小のデブリも一緒に除去する。エアとデブリの除去を終えたら，再びICAを遮断して，次にECAのエア抜きとデブリの除去を行う。ECAをICAと同じく再遮断した後，CCAの遮断をそっと緩めて中枢側からのデブリも除去する。最後に，ヘパリン添加生理食塩水で内腔を十分に洗浄して，パッチ縫合を完成させる(図4-D)。縫合糸結紮では上甲状腺動脈を解放し，敢えて逆流させて最後まで確実にエア除去を行う。

遮断解除は，まずECAから行い，次いでCCAを解除して，潜在的なデブリや残存エアをECA側へと流し，約30秒後にゆっくりとICAの遮断を解除する。この手順を守れば，微小塞栓がICA側に流れて行くリスクも最小限に抑えられる。

最後に，術野で超音波検査を行って，ICAの開存状態，内膜剥離面の浮遊プラークの有無，内膜剥離断端部での解離の有無，遮断部位での動脈損傷の有無などを観察する。

止血・閉創

ウシ心膜パッチXenoSure®は，明らかに針穴からの出血は少ないが，拍動性の出血点を認めた時は，縫合止血を適宜追加する。剥離面からの出血点も丁寧に止血する。プロタミンリバースは行わず，時間を掛けて確実な止血操作を行う。剥離した胸鎖乳突筋膜を2針ほどで粗く寄せ，3-0の吸収性縫合糸で広頸筋を連続縫合閉鎖し，真皮は埋没縫合閉鎖する。

本症例は，手術時間2時間56分，頸動脈遮断時間40分，出血量60㎖であった。

術後経過

最も気を付けるべき術後合併症は過灌流障害である。脳血管の負荷を軽減させるためにも，高血圧とならないように管理し，嘔気や頭痛の訴えがあれば，速やかに単純CT撮影を行って脳浮腫を評価する。本症例では，術後の覚醒に何も問題はなく，経過も順調で施術翌日には離床，神経学的イベントの発生も無く，術後第4病日に独歩退院となった。
なお，術前の抗血小板薬は施術当日のみ休養とし，翌日から再開としている。

術後画像所見

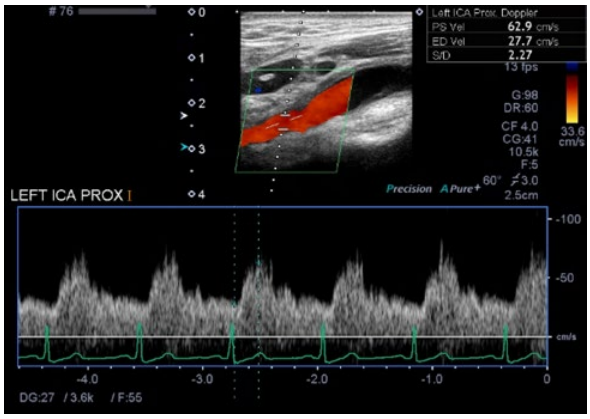

図5-A 頸動脈ドップラー超音波検査画像（左）と解析表（下）

Lt. ICA PSVの値が63㎝/sec,
PSV比は0.9まで改善した。

	CCA					ICA				ICA/CCA PSV比	ECA		VA	
	Max IMT	prox.		dist.		prox.		dist.						
		PSV	EDV	PSV	EDV	PSV	EDV	PSV	EDV		PSV	EDV	PSV	EDV
Rt.	1.4 ㎜	66 ㎝/sec	18 ㎝/sec	64 ㎝/sec	26 ㎝/sec	63 ㎝/sec	23 ㎝/sec	53 ㎝/sec	23 ㎝/sec	1.0	88 ㎝/sec	27 ㎝/sec	37 ㎝/sec	10 ㎝/sec
Lt.	㎜	65 ㎝/sec	21 ㎝/sec	72 ㎝/sec	27 ㎝/sec	63 ㎝/sec	28 ㎝/sec	62 ㎝/sec	30 ㎝/sec	0.9	106 ㎝/sec	29 ㎝/sec	60 ㎝/sec	23 ㎝/sec

図5-B 造影CT検査画像（右）

Lt. ICA根部の石灰化プラークは消失(矢印部)しており，
パッチ形成部(点線領域)の良好な開存を認める。

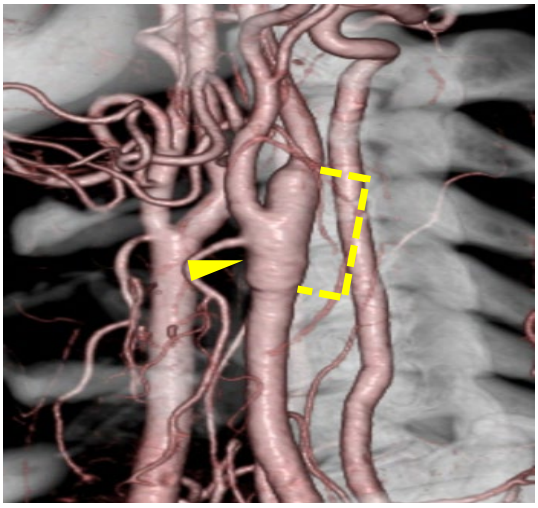

考　察

CEAの動脈形成法には，直接閉鎖法とパッチ形成法がある。直接閉鎖法は短時間で済むという利点があるが，パッチ形成法との比較では再狭窄率が高いとの報告もある[3)]。パッチの素材には，自家静脈，ダクロンやポリテトラフルオロエチレン等の人工ファブリックとウシ心膜があり，開存率の比較においてはウシ心膜パッチの有用性が示されている[3)]。術中に超音波検査を行う際も，ウシ心膜パッチはパッチの上から直接観察することも可能だが，人工ファブリックだと素材そのものが超音波を通さないので，容易に観察することは出来ない。これもウシ心膜パッチの大きな利点である。

結　語

ウシ心膜パッチXenoSure®は，適度な厚みとしなやかさとを有しており，加工やハンドリングが容易で，針穴からの出血も少ないため，CEAとの相性は非常に良好である。脳梗塞予防にも第一級のエビデンスが存在し，患者にとっても外科医にとっても満足度の高いCEAという術式が，ウシ心膜パッチXenoSure®と共に血管外科領域で益々普及して行くことを願うものである。

参考文献

1) 高山利夫ほか： 超音波duplex法を用いた当科基準による内頸動脈狭窄率測定法の有効性検討. 脈管学. 411-415 Vol. 47 2007.
2) Matsuura S, et al.： Carotid Stump Pressure and Contralateral Internal Carotid Stenosis Ratio During Carotid Endarterectomies: 1D-0D Hemodynamic Simulation of Cerebral Perfusion. Ann Vasc Dis. 2021 Mar 25;14(1):39-45.
3) Edenfield L, et al.：Outcomes of carotid endarterectomy in the Vascular Quality Initiative based on patch type. J Vasc Surg. 2020 Apr;71(4):1260-1267.

レメイト･バスキュラー合同会社
〒102-0082
東京都千代田区一番町16-1
共同ビル一番町1F

Tel. 03-5215-5681
Fax. 03-5215-5682
https://lemaitre-japan.co.jp

LeMaitre and XenoSure are registered trademarks of LeMaitre Vascular, Inc. ©2024 LeMaitre Vascular, Inc. All rights reserved.LMJP-2024-04

レメイト・バスキュラー合同会社
〒102-0082
東京都千代田区一番町16-1
共同ビル一番町1F

Tel. 03-5215-5681
Fax. 03-5215-5682

https://lemaitre-japan.co.jp

LeMaitre and XenoSure are registered trademarks of LeMaitre Vascular, Inc. ©2024 LeMaitre Vascular, Inc. All rights reserved.LMJP-2024-04 LMJP_CASE report_29 XENOSURE