

XenoSure[®]を用いた大腿深動脈パッチ形成術

大野 雅人先生

関西医科大学
附属病院
血管外科



駒井 宏好先生

関西医科大学
総合医療センター
診療部長 教授



はじめに

閉塞性動脈硬化症（ASO）に対する血行再建術は、高齢者や糖尿病、維持透析の増加などを背景にハイリスク症例が増えており、外科的手術の適応は慎重を期さなければならない。

しかし総大腿動脈領域の病変においては血栓内膜摘除術の有効性、安全性は広く認められており、血管内治療全盛の今日においても治療の第一選択となっている。同時に側副血行路として重要な大腿深動脈の血流を確保できることも利点である。血栓内膜摘除術において、切開閉鎖後の血管径が十分に確保できない場合はパッチ形成術が必要となり、その場合、自家静脈が用いられる事が多い。

ただ、ASO症例では将来の病変進行による Distal bypass や、合併頻度の高い冠動脈疾患に対する冠動脈バイパス術の必要な場合を想定し、大伏在静脈を温存しておくことも重要である。

今回、高齢ハイリスク患者に局所麻酔下で XenoSure を使用した総大腿動脈血栓内膜摘除術および大腿深動脈パッチ形成術を施行し良好な成績を得た症例を経験したので報告する。

症例

【症例】

80代 女性

【主訴】

左下肢安静時痛

【既往】

糖尿病、高血圧、脂質異常症、慢性腎疾患、高度大動脈狭窄

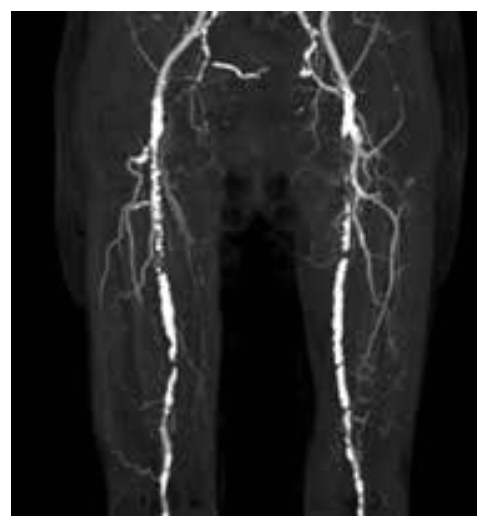
【検査初見】

術前左下肢 ABI 測定不能。

術前 CT で総大腿動脈～浅大腿動脈にかけての高度石灰化閉塞性病変あり。

大腿深動脈起始部にも狭窄病変あり。

高齢、全身麻酔ハイリスク症例であり、安静時痛の軽減を目的に、左浅大腿動脈の病変は放置し、左総大腿動脈～大腿深動脈にかけての局所麻酔下での XenoSure を用いた手術を選択した。



関連動画リンク先はこちら→



手術

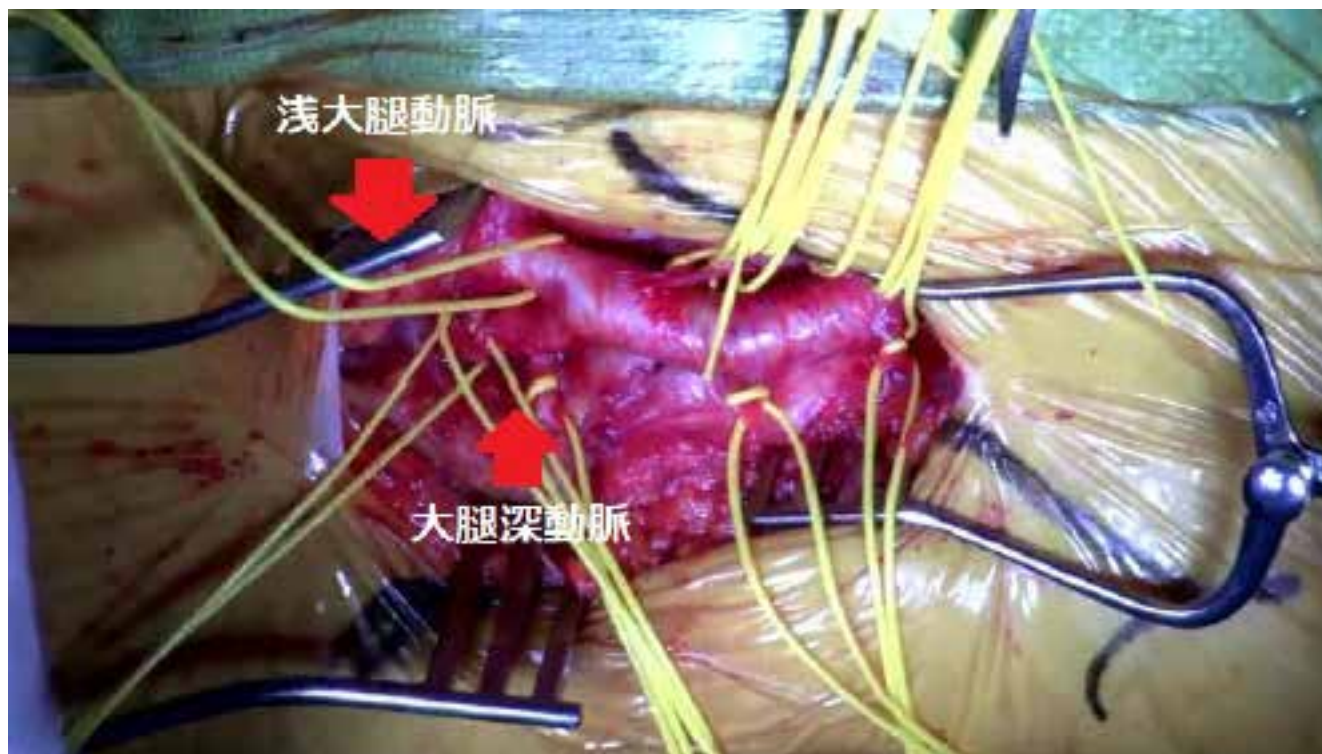局所麻酔下に施行

左総大腿動脈、浅大腿動脈、大腿深動脈をそれぞれ遮断し、動脈切開。

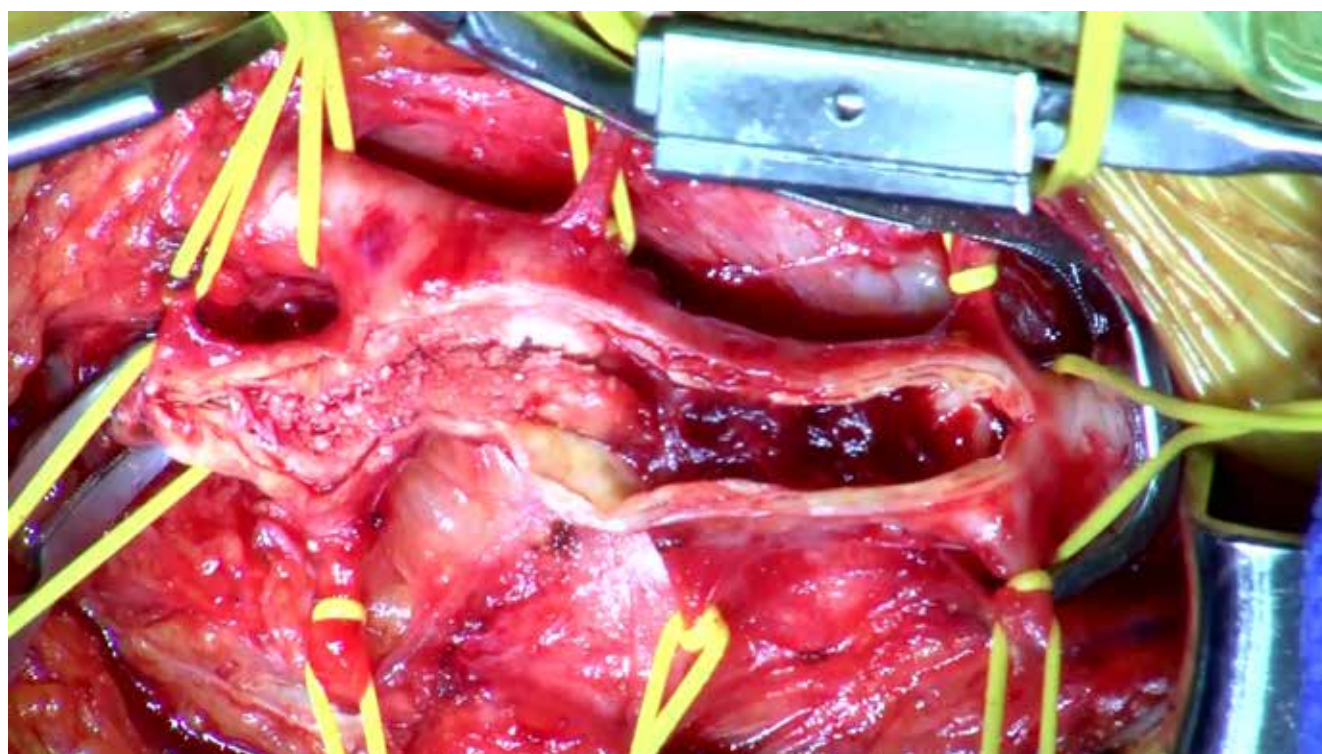
内腔にサンゴ状石灰化病変を認め、可及的に内膜摘除術施行。

この際、総大腿動脈から大腿深動脈へ切り込むように切開をおき、起始部の狭窄を解除した。

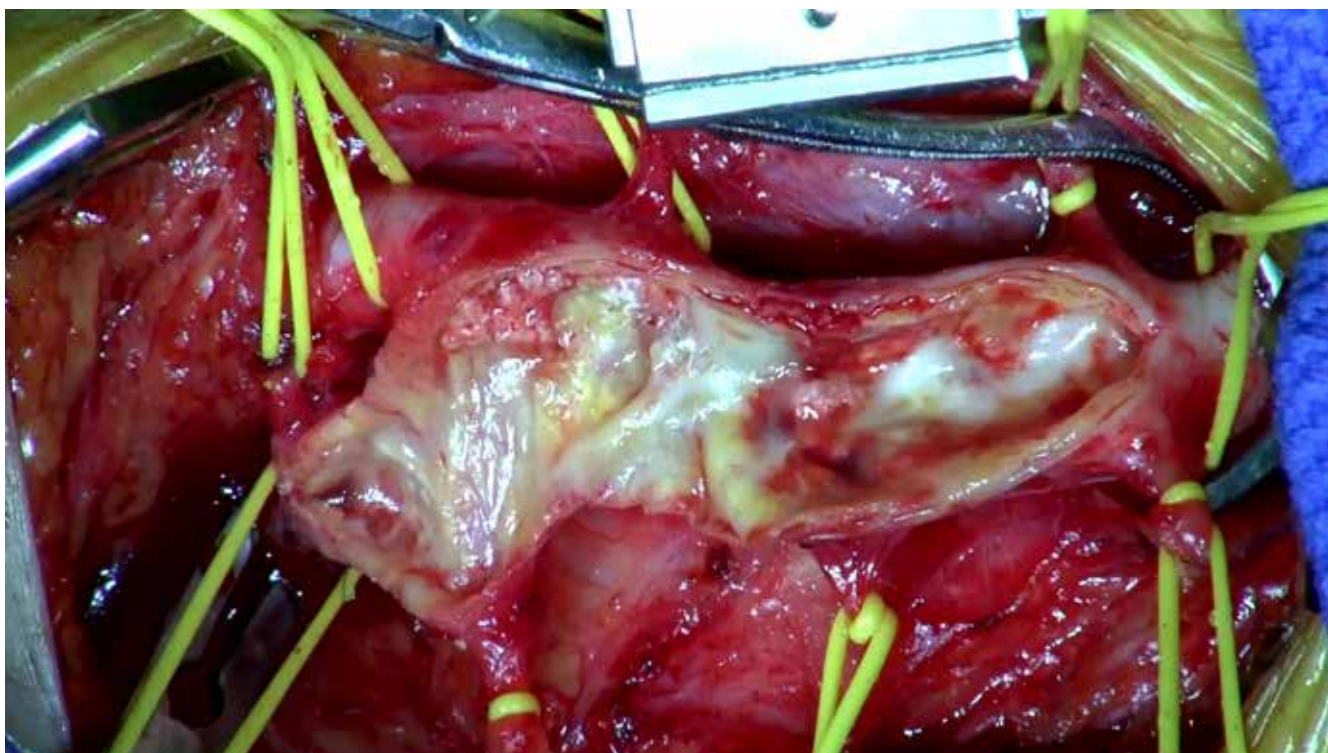
XenoSure を動脈切開部に合わせてトリミング。6 - 0 ポリプロピレン糸を用いて縫着。 手術時間：2 時間 11 分



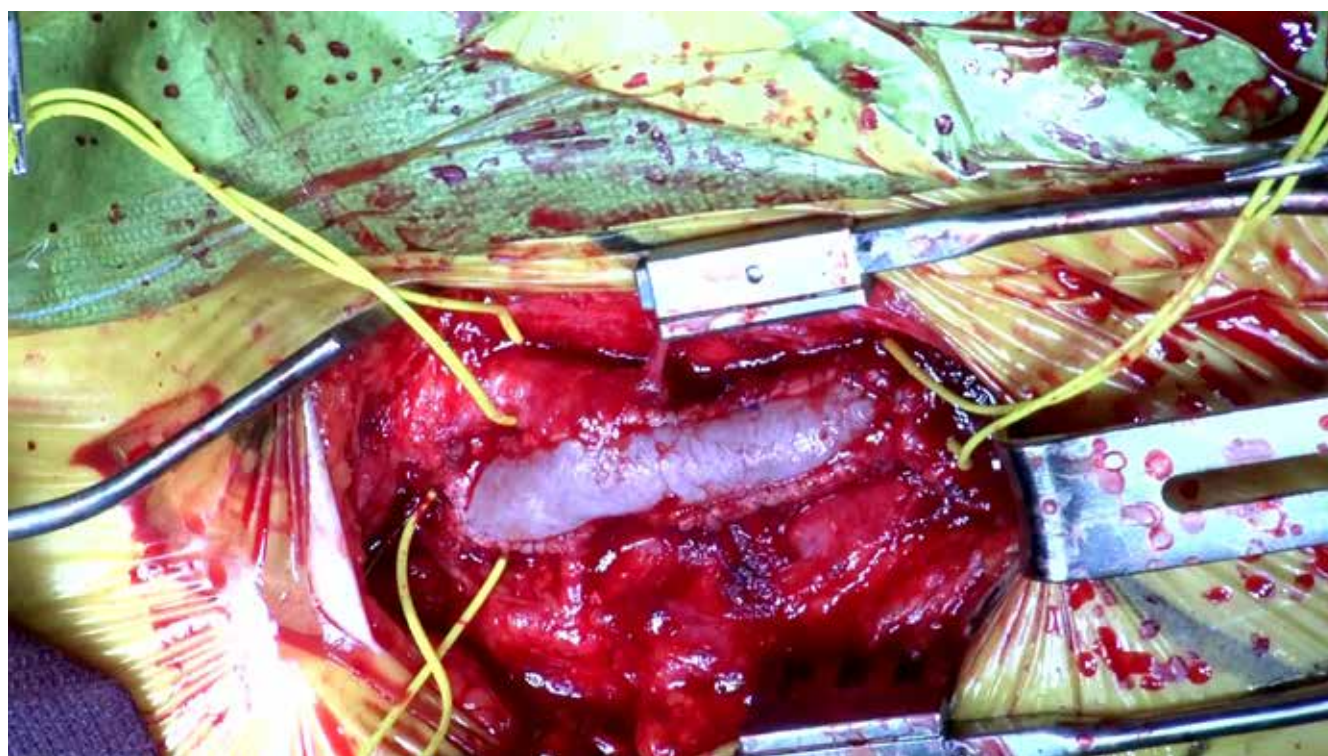
動脈剥離、テーピング



動脈切開



血栓内膜摘除後



パッチ形成後

術後経過

術後左下肢 ABI 0.47

安静時痛消失。間欠性跛行症状も認めていない。

考察

今回の経験を元に、XenoSure の利点を表にまとめた。

利点

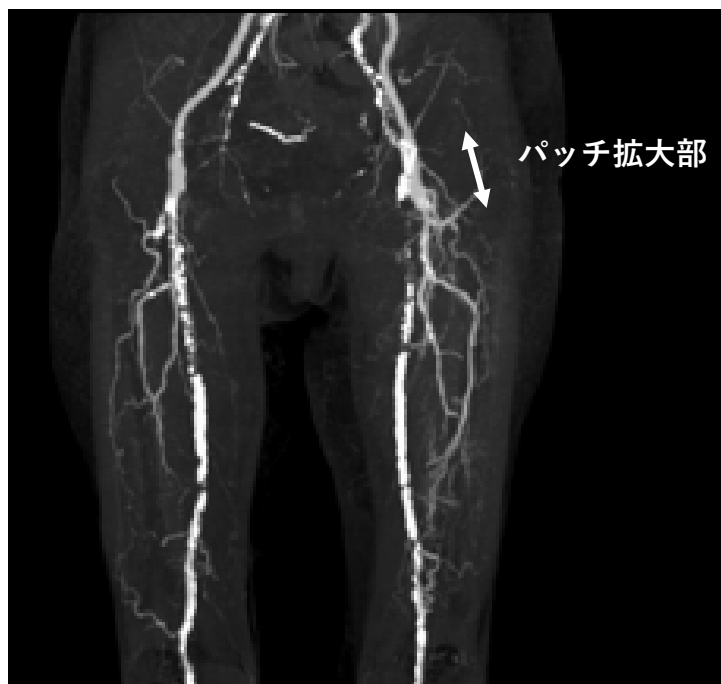静脈を温存できる。

手技時間を短縮できる。

皮膚切開長の縮小による低侵襲化が図れる。

人工血管使用に比べ感染に強い。

複雑な形態、病変長にも対応可能なパッチが自在に作成できる。



結語

超高齢、全身麻酔ハイリスク症例でも、XenoSure を用いれば、低侵襲で確実な総大腿動脈から大腿深動脈にかけてのパッチ形成術が可能である。



販売名：ウシ心臓パッチ XenoSure

医療機器承認番号 30200BZX00135000

LeMaitre and XenoSure are registered trademarks of LeMaitre Vascular, Inc. ©2021 LeMaitre Vascular, Inc. All rights reserved.LMJP-2021-09 LMJP_CASE report_13 XENOSURE

 **LeMaitre**[®]

レメイト・バスキュラー合同会社

〒102-0082

東京都千代田区一番町16-1

共同ビル一番町1F

Tel. 03-5215-5681

Fax. 03-5215-5682

<https://lemaitre-japan.co.jp>

