

XenoSure[®] ウシ心膜パッチを使用し動脈形成術を施行した 浅大腿動脈石灰化内膜切除症例

荒田 憲一先生
鹿児島市立病院
心臓血管外科



はじめに

総大腿動脈 CFA の内膜切除後はその動脈径にもよるが、直接縫合で心配ない場合が多い。

しかしながら、浅大腿動脈 SFA などのやや細径の動脈では直接縫合による狭窄出現の可能性があり、従来自家静脈パッチ等を用いて修復していた。

この XenoSure[®] ウシ心膜パッチの出現で、浅大腿動脈 SFA の内膜切除術の選択肢が拡がり、修復に際し自家静脈を温存するかたちで動脈形成が行える点は、臨床上の福音となる。

症例

71 歳 男性

既往歴：糖尿病

現病歴：3 年前から右下肢のしびれを自覚。徐々に間歇性跛行症状が増悪してきた。100 m 程度の歩行で歩行困難となり、仕事でも閉口するようになり当科を紹介受診。

ABI：右) 測定不能 左) 0.72

CT：腹部大動脈から両側総腸骨動脈に石灰化あり。左右の総大腿動脈から浅大腿動脈にかけ連続する石灰化病変を認める。

右膝窩動脈に一部石灰化を認めるが比較的末梢の Run-off 良好である。(Fig.1a)

血管造影：右総大腿動脈内の分岐部直上に内腔を閉める石灰化隆起性病変を認め、浅大腿動脈分岐部直後に亜閉塞病変も認める。(Fig.1b)

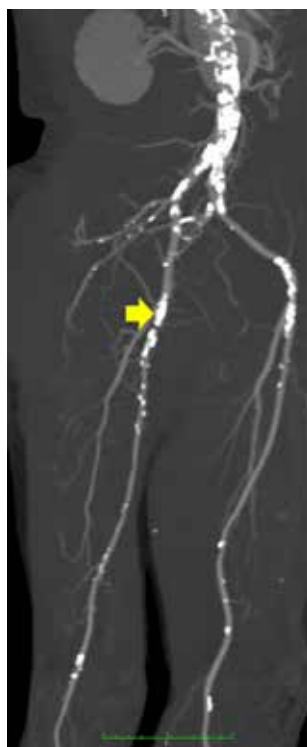

Fig.1a

術前 CT 検査：黄色矢印で示す右総大腿動脈～浅大腿動脈にかけて管腔を亜閉塞する石灰化病変を認める。

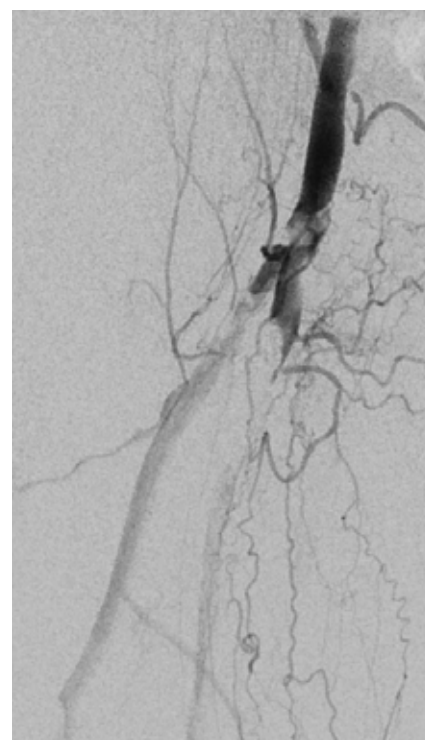


Fig.1b

術前血管造影検査：右総大腿動脈内の分岐部直上に内腔を閉める石灰化隆起性病変を認め、浅大腿動脈分岐部直後に亜閉塞病変も認める。

手術手技

全身麻酔下に右そけい部を約 10cm 縦切開、右総大腿動脈 CFA、浅大腿動脈 SFA、大腿深動脈 DFA を露出し、ヘパリン化後、それぞれ遮断し、CFA から SFA にかけて約 7cm 長切開、内腔に石灰化隆起性亜閉塞病変と周囲に付着するゼリー状の血栓を認めた (Fig.2a)。

血栓除去を行った後、内膜剥離子を使用し石灰化内膜切除を施行した (Fig.2b)。

切開部の修復に XenoSure[®] ウシ心膜を trimming し、6-0 モノフィラメント糸連続縫合でパッチ状に縫合閉鎖した (Fig.2c,2d)。

再建後の右 SFA Flow は 313mL/min PI1.5 であった (Fig.2e)。手術時間は 2 時間 02 分であった。

剥離した石灰化内膜を示す (Fig.2f)。

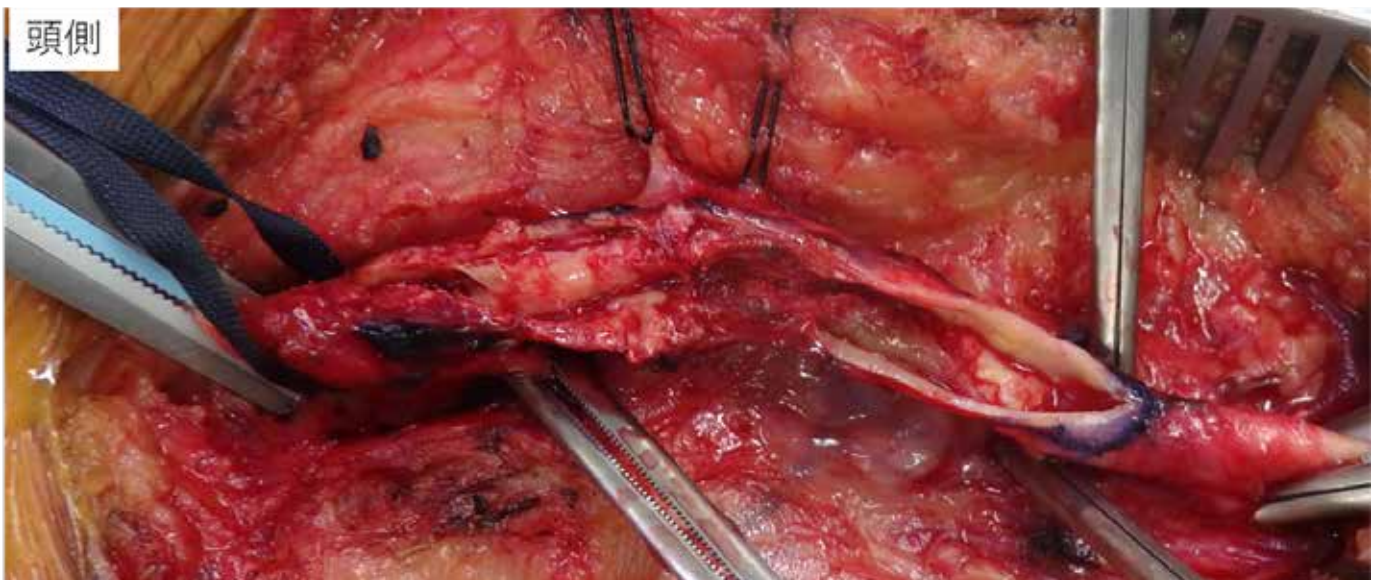


Fig.2a 右総大腿動脈～浅大腿動脈にかけて約 7cm の縦切開、内腔に石灰化隆起性病変あり

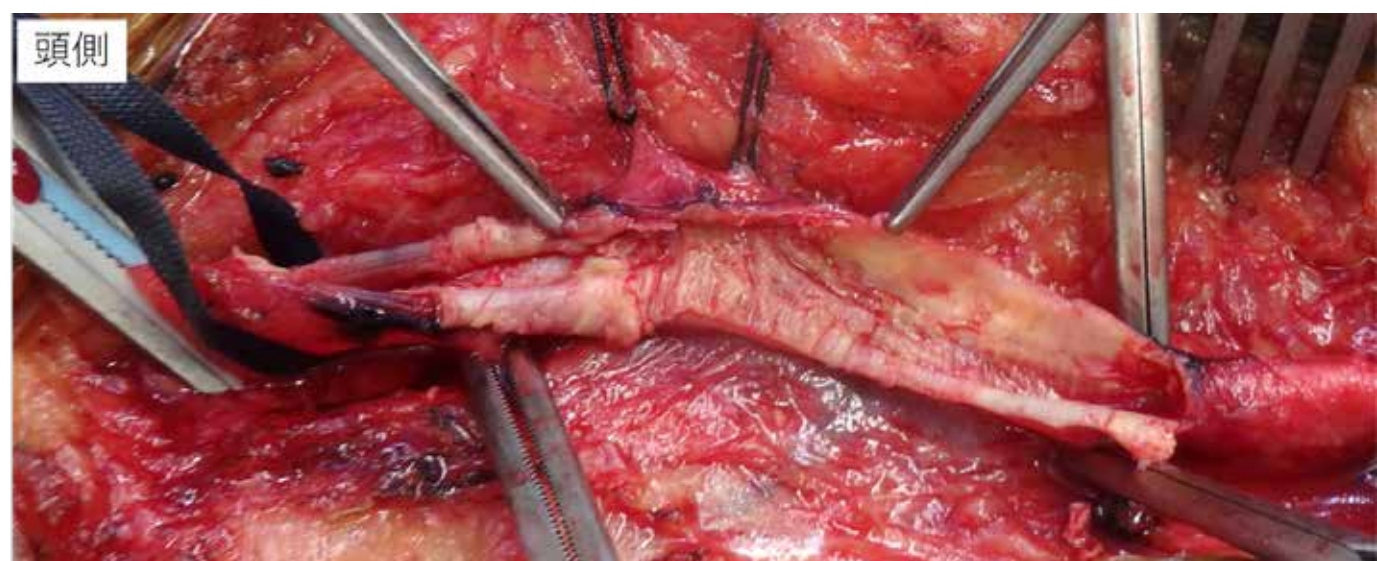


Fig.2b 石灰化内膜切除後

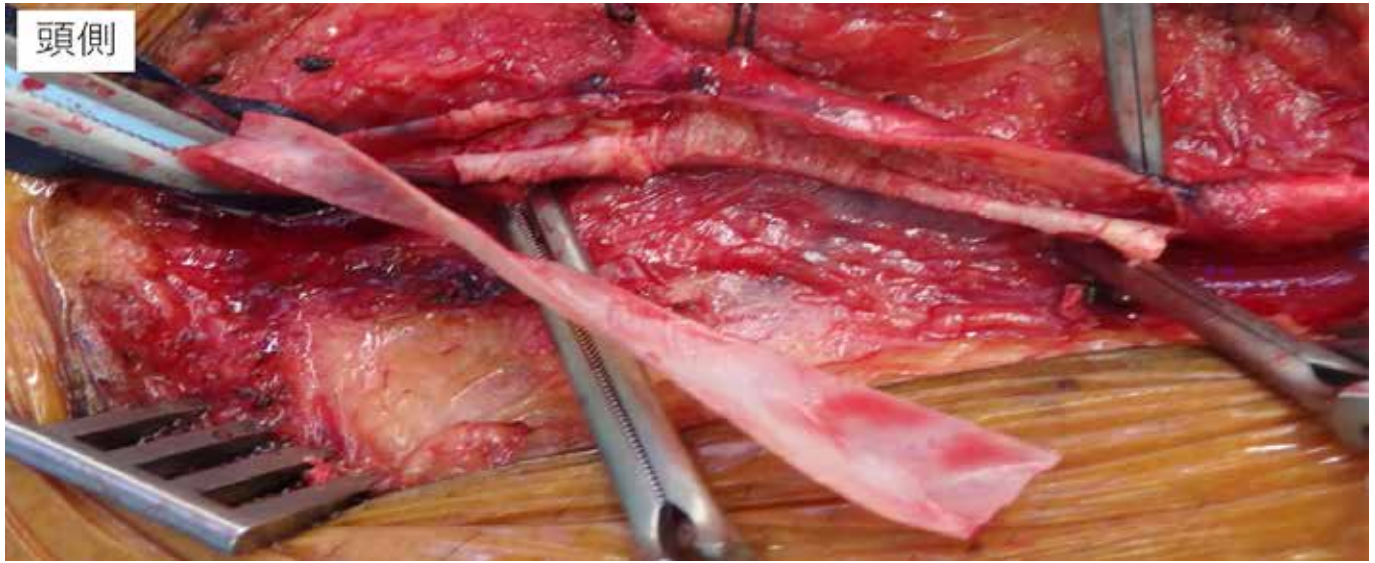


Fig.2c Xenosure® ウシ心膜を 7mm × 7cm 程度に trimming し、6-0 モノフィラメント糸連続縫合

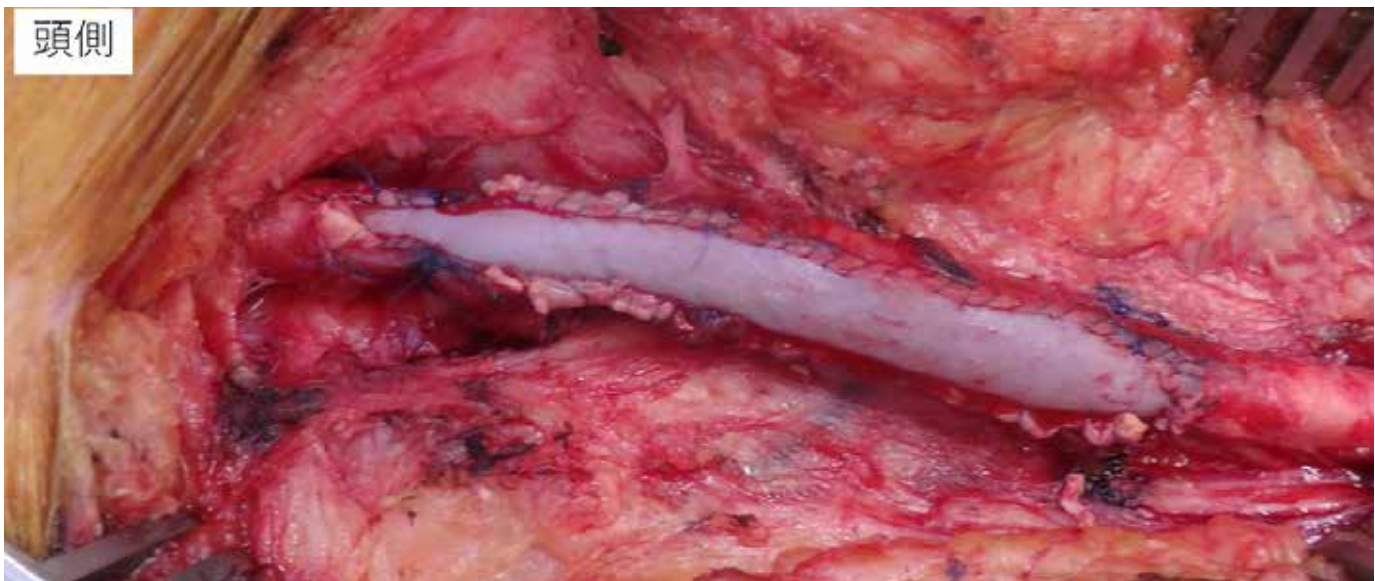

Fig.2d 切開部のパッチ形成後

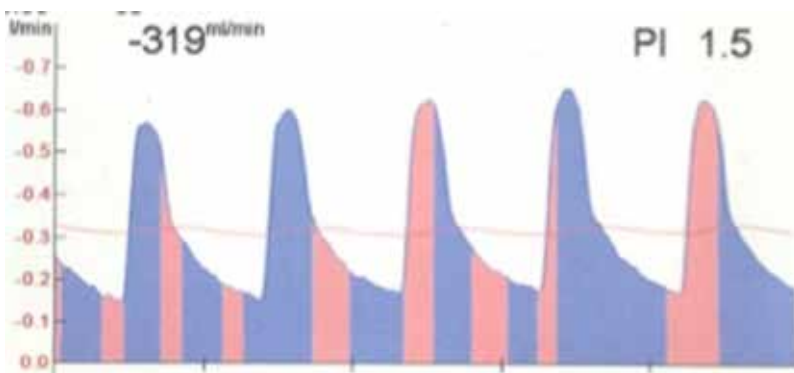


Fig.2e パッチ形成術直後の右浅大腿動脈の血流量と波形

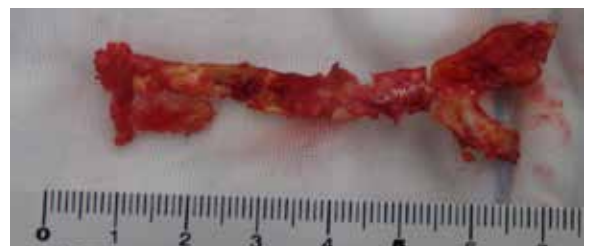

Fig.2f 【切除標本】 摘出した石灰化内膜

術後経過

術後3ヵ月間は、抗凝固剤+抗血小板剤1剤SAPT内服とし、以後SAPTのみとした。術後4ヵ月目の時点で間歇性跛行は改善し、ABIは0.95、Duplex及びCTで(Fig.3a,3b)、内膜切除部の開存は良好で経過良好で現在外来通院中である。

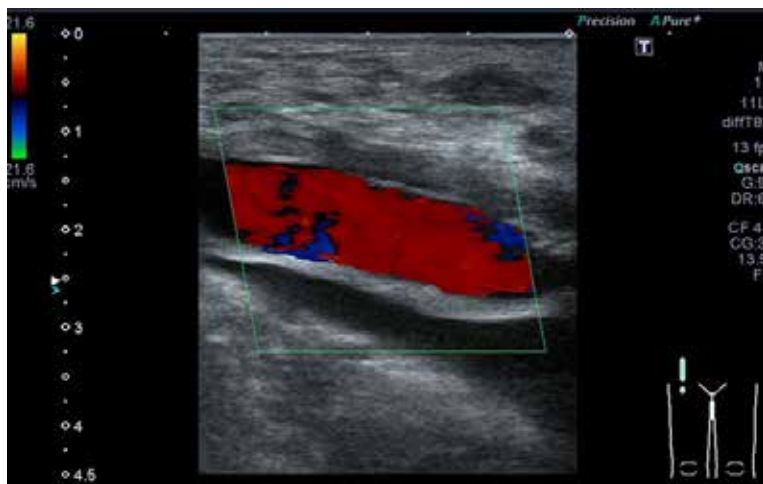


Fig.3a パッチ形成部の Duplex(術後4ヵ月)

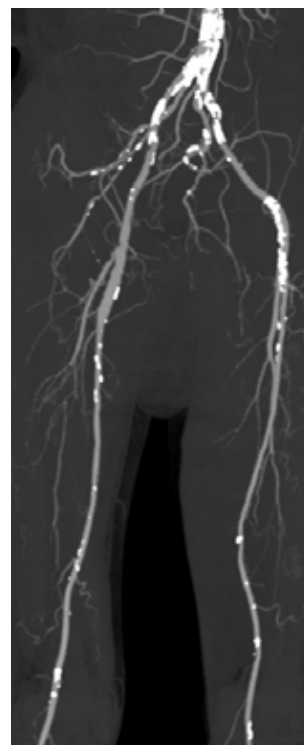


Fig.3b 術後CTA(術後4ヵ月)

考察

今症例のように総大腿～浅大腿にかけての比較的長い石灰化病変を有する症例に対して内膜切除 Endarterectomy(EA)を行うにあたって、動脈切開部の閉鎖に関しては細径動脈となれば、術後の狭窄予防の為にパッチ形成を考慮する。これまで、自家静脈かダクロン、あるいはe-PTFEがその主たる材料であった。術後の感染等の重篤な合併症回避の為に人工物より自家組織によるパッチ形成に勝るものはないが、将来の自家静脈バイパスのために大伏在静脈GSVを温存できる事、生体材料で感染にも強いなどを考慮すると、このXenosure®ウシ心膜パッチの登場は臨床上、極めて有用である。また、静脈を採取する時間やその使用長などに関して考慮せずに済むために、十分な切開長をおいた上で確実な内膜切除の手技が可能である点は術者に安心感を与える。また、総大腿動脈石灰化内膜切除術+腸骨動脈血管内治療EVTのHybrid血行再建症例なども良い適応となり得るであろう。使用上の注意点としては、Xenosure®ウシ心膜の表裏があり臍側面がヌルヌルした手触り感があり、その面を血液が触れる部位になるように使用する点である。



販売名：ウシ心膜パッチ XenoSure

医療機器承認番号 30200BZX00135000

LeMaitre and XenoSure are registered trademarks of LeMaitre Vascular, Inc. ©2021 LeMaitre Vascular, Inc. All rights reserved. LMJP-2021-07 Rev2 LMJP_CASE report_9_XENOSURE

 **LeMaitre®**

レメイト・バスキュラー合同会社

〒102-0082

東京都千代田区一番町16-1

共同ビル一番町1F

Tel. 03-5215-5681

Fax.03-5215-5682

<https://lemaitre-japan.co.jp/>