

急性動脈閉塞症に対するハイブリッド治療の実際 ーレメイト・バスキュラー社：放射線不透過テープの有用性ー

庄司 高裕 先生
東京都済生会中央病院
救急診療科・集中治療科



【監修】 東京都済生会中央病院 血管外科 藤村 直樹 先生
東京都済生会中央病院 循環器内科 鈴木 健之 先生

はじめに

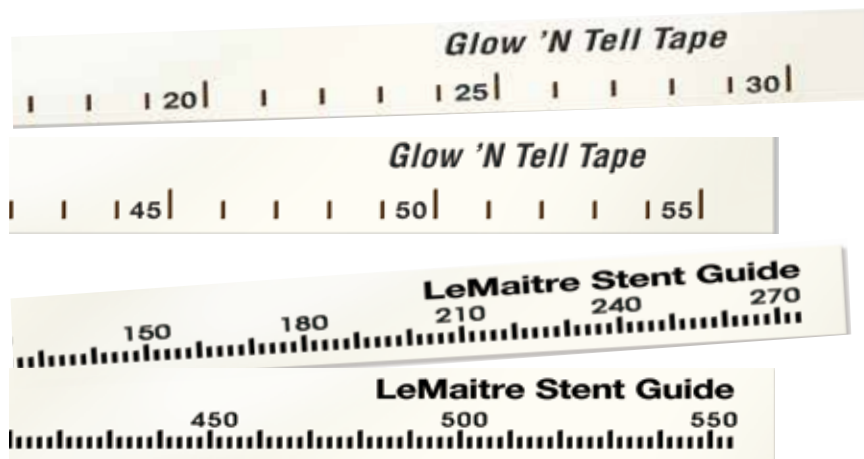我が国においても、血管内治療の術式が幅広く浸透しているが、従来透視下でのデバイスの正確な位置把握、病変のサイズ確認およびロードマップの作成が課題となっていた。

そこで当院では、より正確な血管内治療を行うために、レメイト・バスキュラー社製の放射線不透過テープ VascuTape[®]（バスキュテープ）を使用するようになった。

結果として、より精度の高い治療が可能となり、手術時間の短縮、造影剤の低減にもつながった。

製品のサイズバリエーションが多く、使い勝手も良いため、低侵襲性の治療には必要不可欠な製品となっている。

左浅大腿動脈ステントグラフト閉塞の症例で、放射線不透過テープ VascuTape[®] のひとつである Glow 'N Tell[®] Tape（グローアンドテルテープ）のロングタイプ 55cm を使用した症例を紹介する。



製品写真

上段：2つ

放射線不透過テープ VascuTape[®]

Glow 'N Tell[®] Tape（グローアンドテルテープ）

下段：2つ

放射線不透過テープ VascuTape[®]

LeMaitre[®] Stent Guide（レメイトステンドガイド）

症例

Clinical Case : 左浅大腿動脈ステントグラフト閉塞

Pre-intervention Images

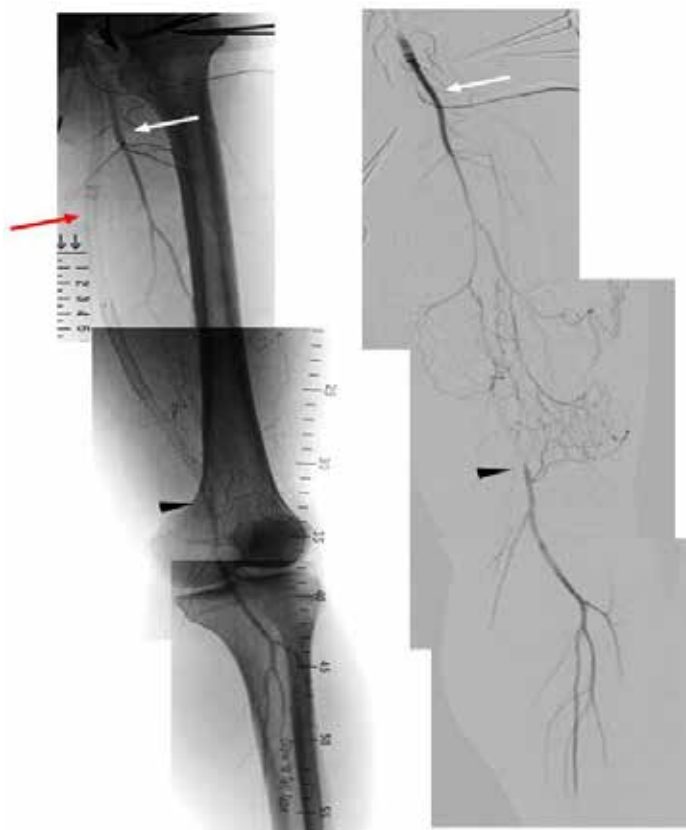

図 1 : 血管造影にて過去に留置したステントおよびステントグラフトが浅大腿動脈起始部より全長閉塞を認めている (赤矢印)。大腿深動脈 (白矢印) からの側副路により浅大腿動脈末梢より血流が再開している (黒矢頭)。

Post-intervention Images

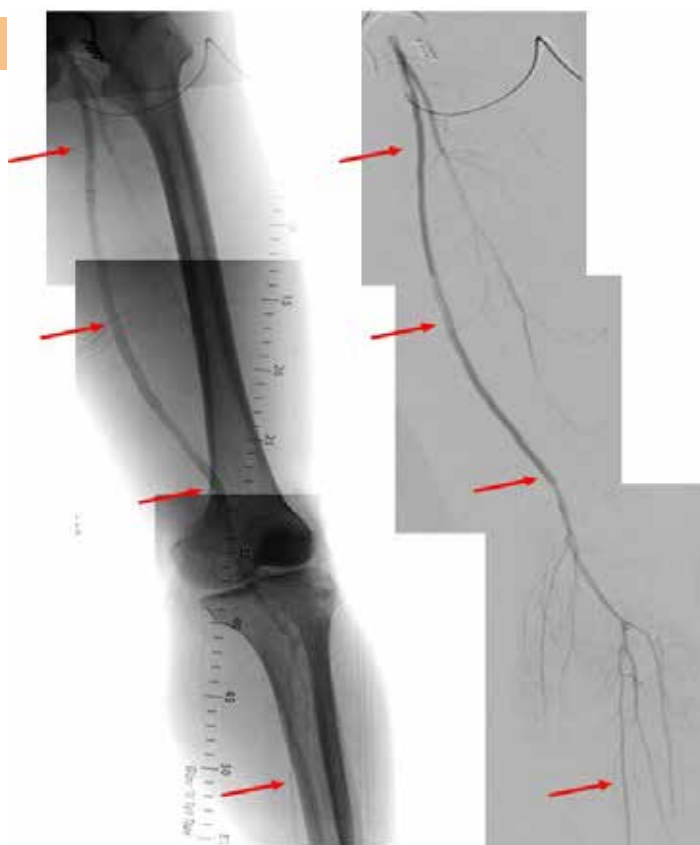

図 2 : 次頁 Intervention 後の血管造影。浅大腿動脈有意の血流となり、ステントおよびステントグラフトは全長で再開通し、下腿 3 分岐以下の血流も良好となった (赤矢印)。

Intervention

左岸径部を切開し総大腿動脈を露出確保、動脈前壁を横切開しアプローチ

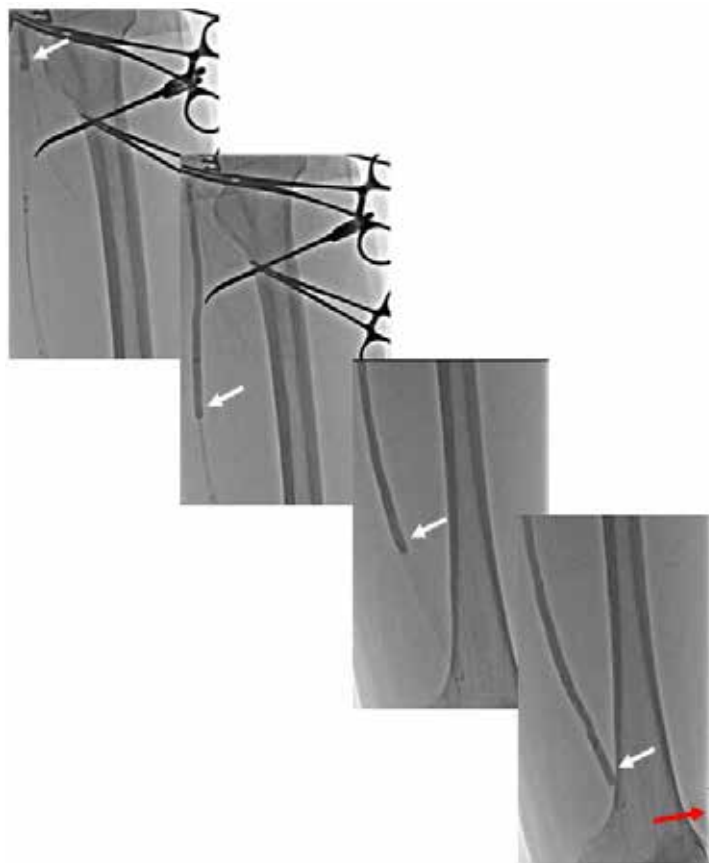


図 3 : 切開した総大腿動脈より 0.018 インチ G W を挿入し、knuckle wire にて閉塞部を通過。

OTW (4Fr LeMaitre[®] 血栓除去カテーテル) にて血栓除去施行。

画像は 2 回目の血栓除去時のものであり、1 回目血栓除去後の確認造影時の造影剤は閉塞部が解除されていないために残留しており、その状態で再度血栓除去を施行している。

白矢印に OTW のバルーンが位置している。赤印の先には VascuTape[®] (Glow 'N Tell[®] Tape)

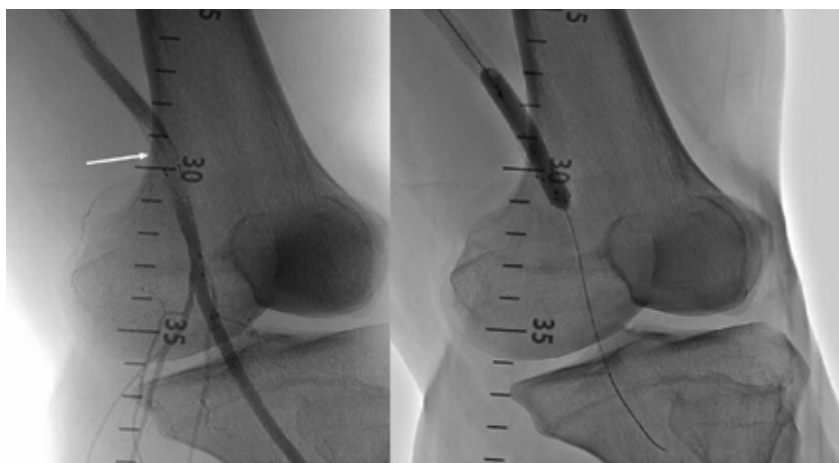


図 4 : 2 回目血栓除去後の確認造影にて今回の閉塞起点であるステント内狭窄を認めており、

併用している VascuTape[®](Glow 'N Tell[®] Tape) にて精細な血管イメージングが可能となっている。

イメージングをガイドに狭窄部に対して 6mm 径のステントを留置し血管形成を行った。

考察

レமைト・バスキュラー社製の放射線不透過テープ VascuTape[®]（バスキュテープ）は適用症例が広く、多様な患者に対応が可能であり、術者側から見て頼もしいパートナーと言える。当院では上肢・下肢の急性動脈閉塞や、透析バスキュラーアクセス血栓閉塞で良く使用されている。VascuTape[®]には今回紹介した” Glow’ N Tell[®] Tape”（グローアンドテルテープ 1cm 刻みで長さ 30cm と 55cm）と LeMaitre[®] Stent Guide（レமைト スtentガイド 2mm 刻み 長さ 270mm と 550mm）の 2 種類があり、どちらも低侵襲性の治療には必要不可欠な製品であろう。

Expert Voice.



東京都済生会中央病院
血管外科
藤村直樹先生

レமைト・バスキュラー社の VascuTape[®] は、術式に応じて容易にセッティングが可能であり、邪魔にもならないため、通常の血管内治療だけでなく、血管内治療との併用であるハイブリッド手術でもなくてはならない存在であり、血管外科との親和性が高い。



東京都済生会中央病院
循環器内科
鈴木健之先生

LeMaitre[®] VascuTape[®] は、シンプルかつ良好な視認性で血管内治療時のサイジングの一助となっている。患者の下に置くタイプのメジャーでは SFA ostium 付近の誤差が大きくなるため VascuTape[®] の効果が実感できる。

また最近の EVT は長区間の大腿膝窩動脈を治療する機会も多く、55cm の VascuTape[®] は一枚で CFA から Trifurcation までカバーできるのも強みである。

LeMaitre and Your Peripheral Vision is a trademark of LeMaitre Vascular, Inc. ©2021 LeMaitre Vascular, Inc. All rights reserved.

LMJP-2021-07 Rev2 LMJP_CASE report_3_TAPE



レமைト・バスキュラー合同会社
〒102-0082
東京都千代田区一番町16-1
共同ビル一番町1F

Tel. 03-5215-5681
Fax. 03-5215-5682
<https://lemaitre-japan.co.jp/>