

頸動脈内膜剥離術 (CEA) における プルット F3[®] カロチッド・シャントの有用性

山本 大輔先生

北播磨総合医療センター

脳神経外科


【監修】 三宅茂先生
北播磨総合医療センター
脳神経外科



はじめに

内頸動脈狭窄症に対する頸動脈内膜剥離術 (Carotid endarterectomy: CEA) は脳梗塞予防の治療法として有効性が確立された治療法であるが、その優位性を保つためには周術期合併症を症候性の場合には 6% 以下に、無症候性の場合には 3% 以下にする必要がある⁽¹⁾⁽²⁾。術中遮断による脳虚血に対する内シャント挿入は古くから有用な手技として行われている⁽³⁾が、routine shunt、selective shunt の使い分けについては未だ controversial であり、術者や施設によって決定されているのが現状である。当院では脳虚血を鋭敏に反映するとされる somatosensory evoked potential (SEP) モニタリングにより、術中に内シャント使用の適応を決定する selective shunt の方針としている⁽⁴⁾。内シャントは血流遮断中の脳虚血を予防する確立した手技である一方で、挿入に際しては内シャントの機械的刺激による内膜損傷、解離、血管攣縮等に起因する遠位部内頸動脈狭窄や動脈瘤形成、内シャント内腔の塞栓子による脳塞栓症等の重篤な合併症を来し得る⁽⁵⁾⁻⁽⁹⁾。より安全性の高い手術を遂行する上で、安全、確実、迅速な内シャント挿入は欠かせない。当院ではプルット F3[®] アウトライン・カロチッド・シャント (LeMaitre VASCULAR) を使用しており、以下に内シャント使用の実際と本製品の特徴を示す。

プルット F3[®] カロチッド・シャント



手術

1. SEP モニタリング下に、総頸動脈、内頸動脈、外頸動脈、上甲状腺動脈を露出し、総頸動脈、内頸動脈に血管テープをかける (Fig.1)。全身ヘパリン化を行った後に、上甲状腺動脈、外頸動脈、内頸動脈、総頸動脈をそれぞれ遮断し、SEP を確認する。N20 の振幅が 50% 以下に低下すれば内シャント挿入の適応とするが、血圧を上昇させることで SEP の正常化が得られることもある。
2. 内シャント挿入は内頸動脈側から行う。動脈切開は遮断部より 1cm 程近位までに留め鞘状の部分を残すことで、内シャントを動脈の走行に沿って挿入することが容易となり、挿入時に血管内皮に過度のストレスがかかることを回避する (Fig.2)。血管内腔を十分に確認し、抵抗がないことを確認しつつ愛護的に内シャントを挿入する。バルーンの過膨張を防止するために圧調整用バルーンを確認しつつバルーンを inflation する (過膨張時に余分な圧が圧調整用バルーンに逃がされる : Fig.3)。inflation 終了後、内頸動脈用バルーンがしぼまないように、セーフティスリーブを圧調整用バルーンに被せる (Fig.3)。適切なバルーンの圧に調整することで、バルーンが移動した際の内膜損傷のリスクも軽減できる。バルーンの近位側をネラトンチューブで固定し、逆血を確認して、ヘパリン加生食でシャント内腔を洗浄する。また、このチューブには目盛 (深度マーカー) が付いており、挿入した長さやバルーンの位置を容易に把握することができる (Fig.4)。
3. 続いて、同様に総頸動脈側の内シャント挿入を行う。逆血確認、ヘパリン加生食による洗浄を行った後に、内シャントの遮断解除を行う。内頸動脈遠位部の蛇行がある場合、内シャント先端が動脈壁にあたって血流不全を生じて術中に SEP 低下を生じた症例も経験しており、適宜、T ポートからヘパリン加生食で洗浄を行い、シャント閉塞や血栓形成がないことを確認する (Fig.5)。同部に圧モニターを接続することで、stump pressure をモニタリングすることも可能である。
4. プラーク切除後は内頸動脈側、総頸動脈側からそれぞれ血管壁縫合を行い (靴紐縫合)、内シャントを遮断した後にこれを抜去し、縫合を完成させ、血流を再開させる。

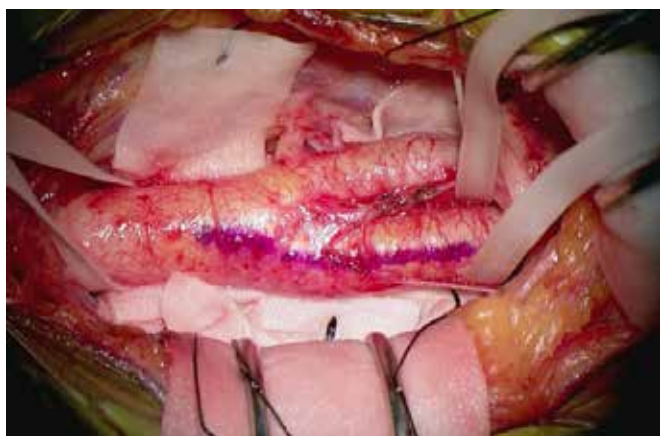


Fig.1 動脈の露出 (左 CEA)

総頸動脈、内頸動脈、外頸動脈、上甲状腺動脈を露出し、総頸動脈、内頸動脈に血管テープをかける。

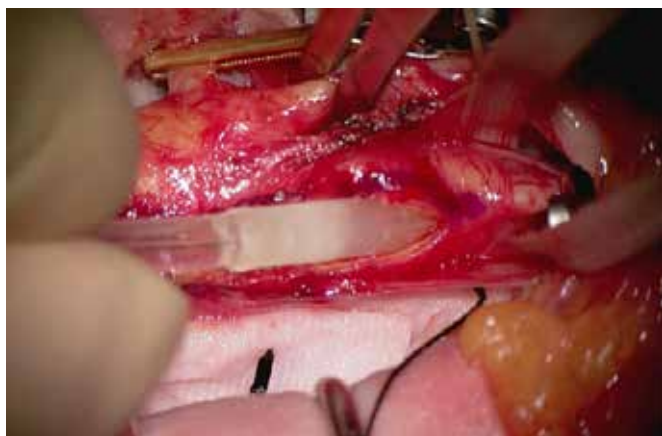

Fig.2 内頸動脈側への内シャント挿入

動脈切開を遮断部より 1cm程近位までに留め鞅状の部分を残すことで、内シャントを動脈の走行に沿って挿入することが容易となり、挿入時に血管内皮に過度のストレスがかかることを回避する。

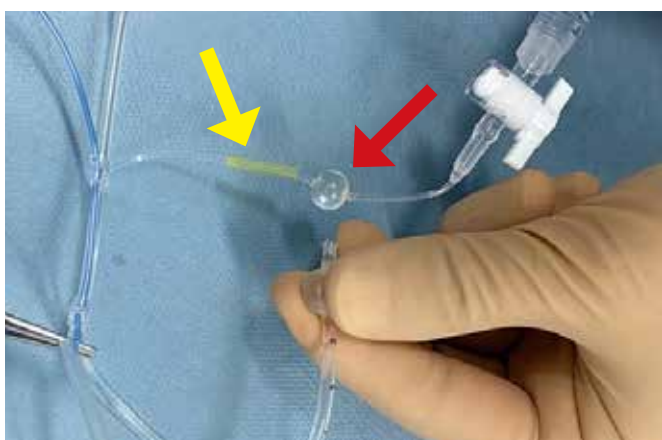

Fig.3 圧調整用バルーン

過膨張時に余分な圧が圧調整用バルーン（赤矢印）に逃がされる。圧調整バルーンが膨らんでいないことを確認しつつ inflation を行い、その後、内頸動脈用バルーンがしぼまないように、セーフティスリーブ（黄矢印）を圧調整用バルーンに被せる。

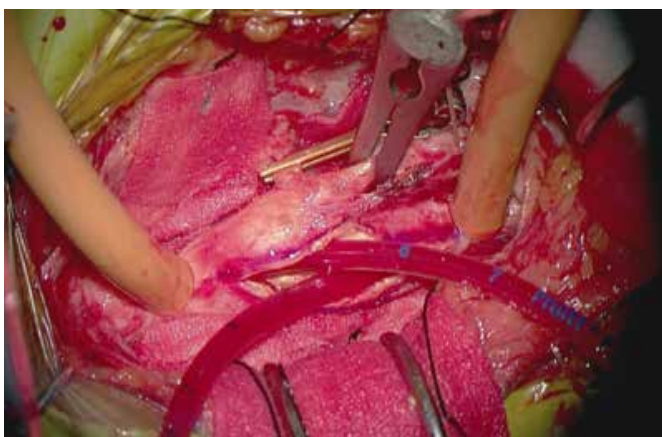


Fig.4 深度マーカー

チューブに付いている深度マーカーにより、挿入した長さやバルーンの位置の把握が容易となる。

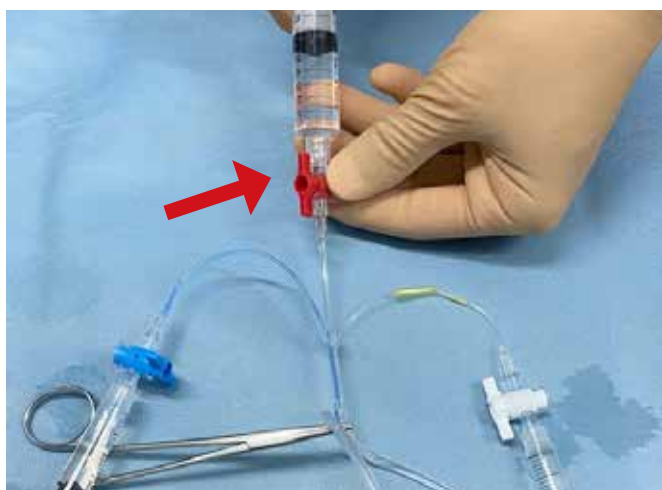
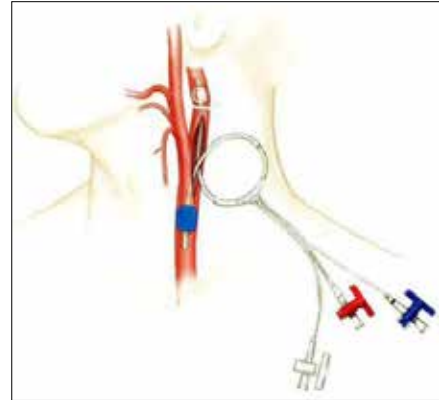


Fig.5 Tポート

ロック付き構造のTポート（赤矢印）により、より安全、確実に内腔の洗浄、air の除去を行うことが可能である。

まとめ

内シャント挿入に関わる合併症を回避するためには、血管内皮に対する機械的損傷を避けつつ安全、確実、迅速に血管内腔に挿入することと、カテーテル内の狭窄、閉塞、血栓形成による虚血性合併症を防ぐことが重要である。プルット F3[®] カロチッド・シャントはこれらを実現する上で有用であると考えている。



引用文献

- 1) North American Symptomatic Carotid Endarterectomy Trial Collaborators. Beneficial effect of carotid endarterectomy in symptomatic patients with high-grade stenosis. *N Engl J Med* 325: 445-453, 1991
- 2) MRC Asymptomatic Carotid Surgery Trial (ACST) Collaborative Group: Prevention of disabling and fatal strokes by successful carotid endarterectomy in patients without recent neurological symptoms: Randomized controlled trial. *Lancet* 363: 1491-1502, 2004
- 3) Sundt TM Jr et al: The risk-benefit ratio of intraoperative shunting during carotid endarterectomy. Relevancy to operative and postoperative results and complications. *Ann Surg* 203: 196-204, 1986
- 4) Nwachuku EL et al: Diagnostic value of somatosensory evoked potential changes during carotid endarterectomy: a systematic review and meta-analysis. *JAMA Neurol* 72: 73-80, 2015
- 5) Toru Sasamori, M.D et al: Shunt-related Stenosis of Distal Cervical Internal Carotid Artery after Carotid Endarterectomy: Two Case Reports. *Surgery for cerebral stroke* 39: 54-57, 2011
- 6) Bellosta R et al: Routine shunting is a safe and reliable method of cerebral protection during carotid endarterectomy. *Ann Vasc Surg* 20: 482- 487, 2006
- 7) Woodworth GF et al: Selective versus routine intraoperative shunting during carotid endarterectomy: a multivariate outcome analysis. *Neurosurgery* 61: 1170-1176, 2007
- 8) Loftus CM et al: Distal cervical carotid dissection after carotid endarterectomy: a complication of indwelling shunt? *Neurosurgery* 19: 441-445, 1986
- 9) Troisi N et al: A case of traumatic internal carotid artery aneurysm secondary to carotid shunting. *J Vasc Surg* 51: 225-227, 2010

販売名：プルット F3 カロチドシャント

医療機器承認番号 22700BZX00075000

LeMaitre and XenoSure are registered trademarks of LeMaitre Vascular, Inc. ©2021 LeMaitre Vascular, Inc. All rights reserved.LMJP-2021-10 LMJP_CASE report_15_SHUNT

レメイト・バスキュラー合同会社

〒102-0082

東京都千代田区一番町16-1

共同ビル一番町1F

Tel. 03-5215-5681

Fax. 03-5215-5682

<https://lemaitre-japan.co.jp>

