

# 下肢閉塞性動脈硬化症に対するバイパス術における XenoSure® の使用経験

高橋 宏明先生  
兵庫県立  
淡路医療センター  
心臓血管外科



松尾 二郎先生  
兵庫県立  
淡路医療センター  
心臓血管外科



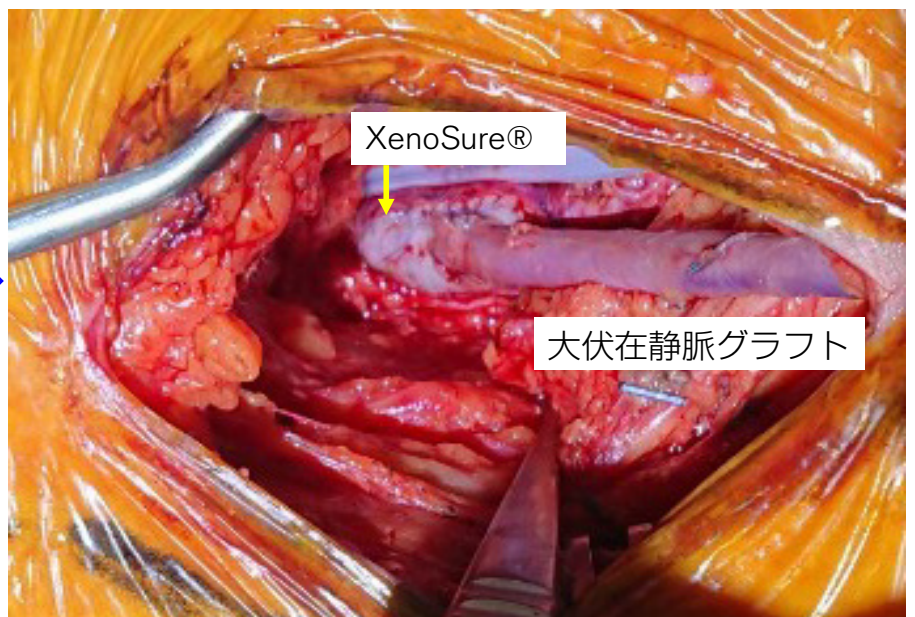
## はじめに

近年、閉塞性動脈硬化症 (ASO) に対する治療は腸骨動脈領域や浅大腿動脈領域の治療に EVT(endovascular therapy) が適応される機会が拡大している。代わりに ASO に対する外科的治療は、高齢者の増加や糖尿病、維持透析例の増加などを背景としてハイリスク症例に対する良質な手術治療が求められている。

腸骨・大腿・下腿動脈領域に対するバイパス術において、inflow もしくは outflow となる血管の内膜肥厚や石灰化が顕著な例も多い。Target vessel に対する血管内膜摘除術に併せて、血管径が十分に確保されない場合はパッチ形成術が必要となり、その場合、大伏在静脈が一般的に用いられることが多い。しかし ASO を伴う症例では、そのグラフトとして大伏在静脈を使用することが多く、また合併頻度の高い冠動脈疾患などに対しての手術に備え大伏在静脈をできるだけ温存しておきたい。そこで XenoSure® はこのような場合に大変有用である。ASO に対するバイパス術症例において、血栓内膜摘除術に併せて XenoSure® を使用してパッチ形成術を施行し、パッチ形成部位にバイパスグラフトを吻合した 2 症例を提示する。

## 症例 1

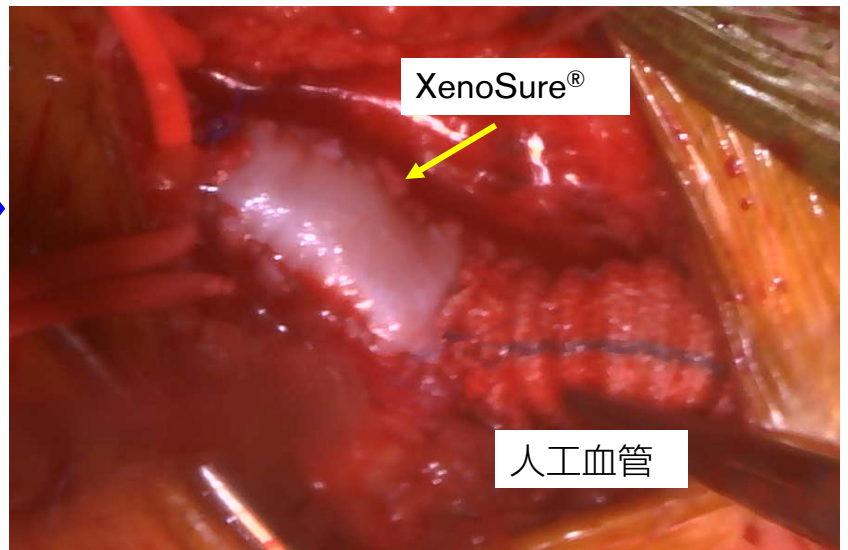
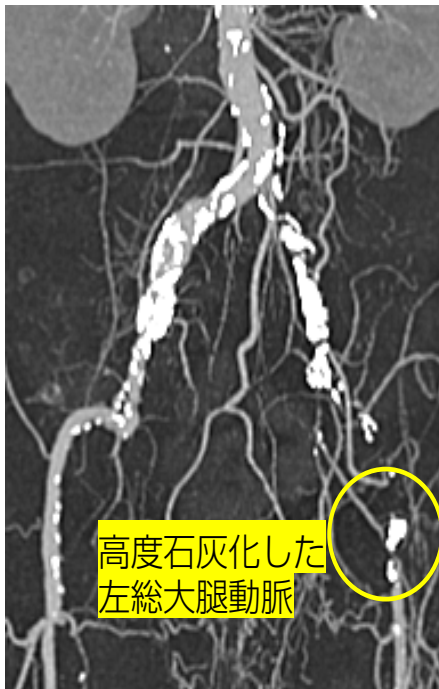77 歳、右浅大腿動脈閉塞、右膝窩動脈高度石灰化



右総大腿動脈 - 浅大腿動脈バイパスを大伏在静脈を用いて施行。内膜摘除と XenoSure® によるパッチ形成術を施行し、そのパッチの上に大伏在静脈を端側吻合した。

## 症例 2

66 歳、左総腸骨動脈～左総大腿動脈閉塞、右総大腿動脈高度石灰化



腹部大動脈から左総大腿動脈への人工血管によるバイパス術を施行。  
末梢側は内膜摘除と XenoSure® によるパッチ形成術を施行し、  
そのパッチの上に人工血管左脚を端側吻合した。

## 当院での XenoSure® 使用例

症例	併存疾患	術式
1	HT,DM	総大腿動脈 - 浅大腿動脈バイパス術 + 浅大腿動脈内膜摘除
2	HT,HL,DM	腹部大動脈 - 腸骨動脈 - 総大腿動脈バイパス術 + 総大腿動脈内膜摘除
3	HT,DM	左総大腿 - 浅大腿動脈内膜摘除
4	CREST 症候群	両側総大腿動脈内膜摘除
5	CKD(HD)	左総大腿 - 浅大腿動脈内膜摘除

## 結語

XenoSure® は石灰化や内膜肥厚が強い症例に対して内膜摘除とともにパッチ形成術を施行する際に有用性が高い。特に末梢血管病変に対するバイパス術において Target vessel の性状の悪い症例に対しても、XenoSure® を用いてパッチ形成を施行し、そのパッチ形成部位に容易にグラフトを吻合することができ、その結果、良質な吻合が可能である。

販売名：ウシ心膜パッチ XenoSure  
医療機器承認番号：30200BZX00135000

LeMaitre is a trademark of LeMaitre Vascular, Inc. ©2021 LeMaitre Vascular, Inc. All rights reserved.  
LMJP-2021-07 Rev2 LMJP\_CASE report\_11\_XenoSure



レメイト・バスキュラー合同会社

〒102-0082

東京都千代田区一番町16-1

共同ビル一丁目1F

Tel. 03-5215-5681

Fax.03-5215-5682

<https://lemaitre-japan.co.jp/>