

頸椎ダンベル腫瘍の手術

～腫瘍摘出操作とアナストクリップ[®] AC を用いた硬膜閉鎖～

菅原 卓先生

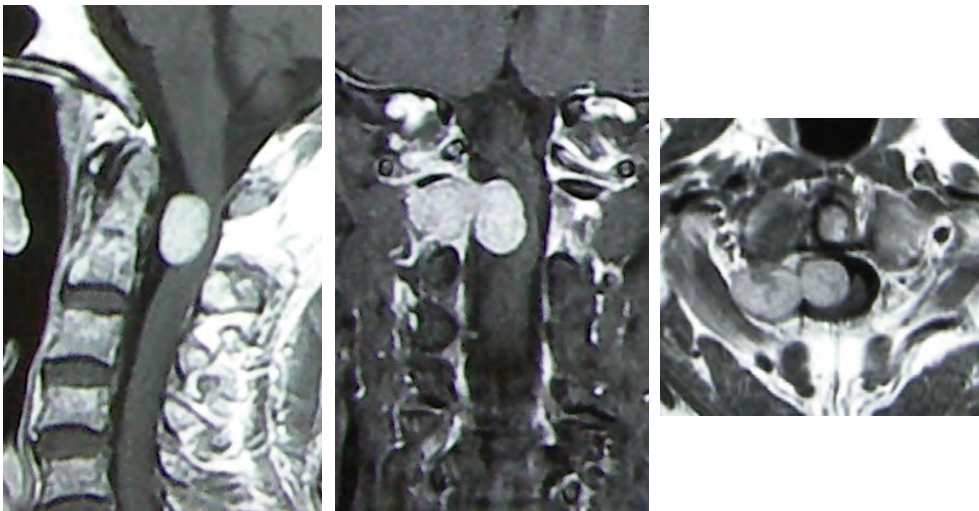
秋田県立循環器・脳脊髄センター
副院長 脊髄脊椎外科部長



症例

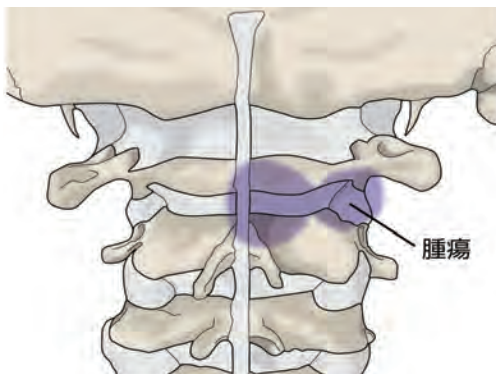
72歳男性、半年前から歩行時のふらつきを自覚して近医受診、頸椎MRIで脊髄腫瘍を疑われ、当科に紹介された。来院時、筋力は正常、腱反射は四肢で亢進、tandem gait 拙劣、Romberg 徴候陽性であった。造影MRIでC1/2レベルの脊柱管内から右椎間孔内に発育するダンベル型の腫瘍を認め、摘出術を予定した。

造影MRI

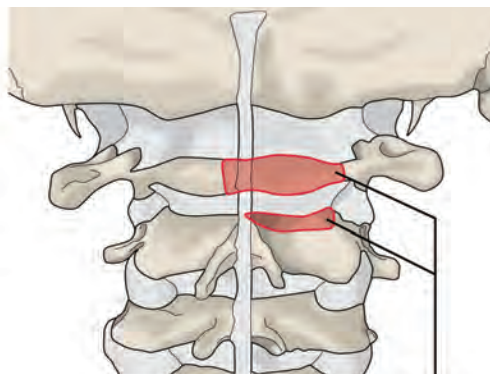


C1/2レベルの脊柱管内から右椎間孔に進展するダンベル型腫瘍を認める。

腫瘍伸展範囲（青色部分）



骨切除範囲（赤色部分）

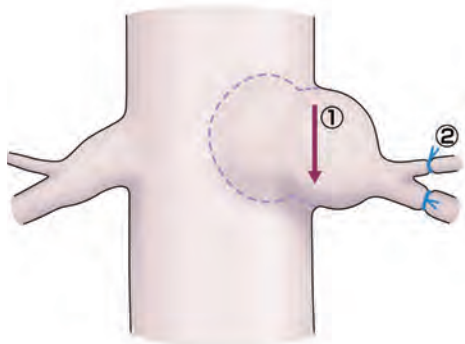


腫瘍はC1-2椎弓レベルの脊柱管内外に進展しており、C1椎弓右側、C2椎弓右上部の骨切除を行う。

C1-2 骨切除範囲

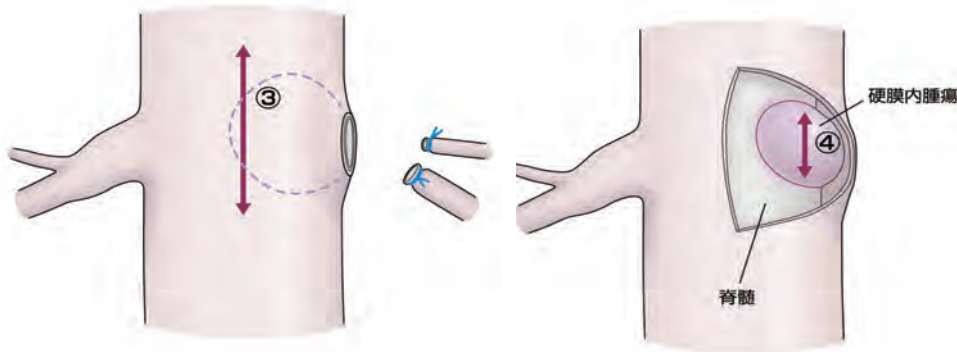
手術手技

硬膜外腫瘍の摘出



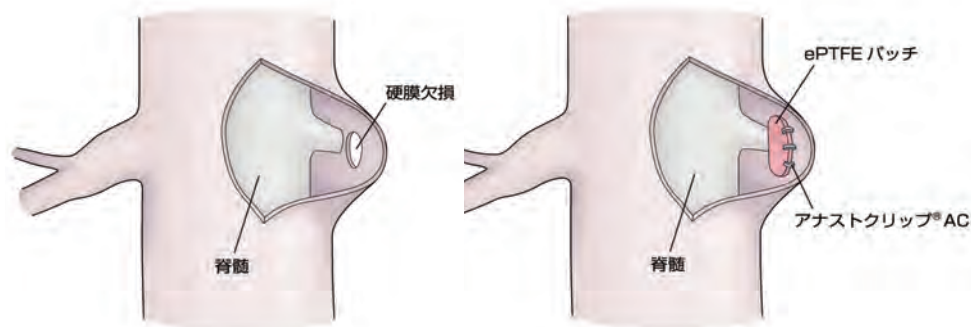
最初に硬膜外腫瘍を切除する。上下方向に腫瘍被膜を切開①、被膜を把持しながら腫瘍組織を腫瘍鑷子や超音波吸引装置で内減圧してゆく。被膜と周囲組織を剥離する際には硬膜外静脈叢から出血するので、綿片やセルロースなどで圧迫止血を行う。腫瘍の外側・前方には C2 前枝と後枝が分枝しており、これらは結紮して切断②する。前方に椎骨動脈が接している場合にはドップラー血流計などにより椎骨動脈の位置を確認しながら操作を行う。

硬膜内腫瘍の摘出



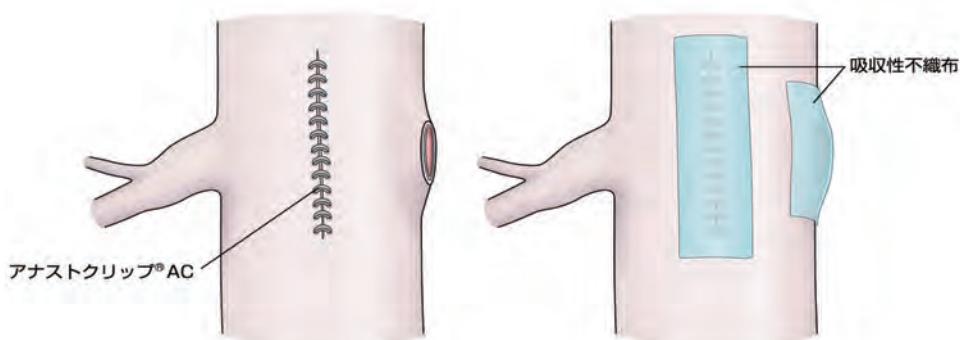
硬膜外の腫瘍の摘出後、硬膜を正中切開③して内部を観察、硬膜内腫瘍の被膜を切開④し、被膜を把持しながら腫瘍を摘出する。脊髓圧迫をきたさないように被膜と脊髓の間は慎重に剥離し、被膜と連続する腫瘍の栄養血管は電気凝固して切断、腫瘍被膜ごと摘出する。

硬膜欠損の修復



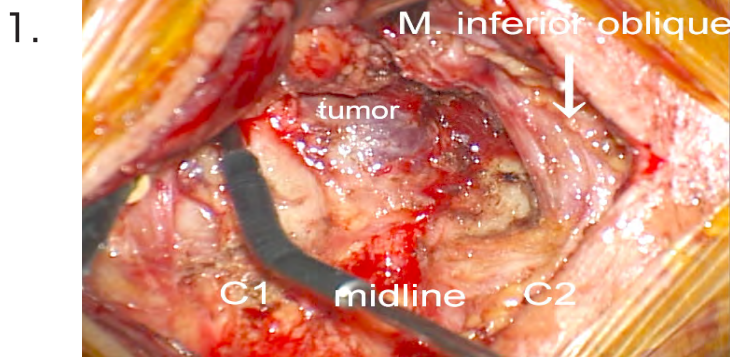
硬膜内腫瘍を摘出し、歯状靭帯の前方の C2 前根を観察して腫瘍の残存がないことを確かめる。Root sleeve の部分に硬膜欠損が生じるので、欠損部を覆うように ePTFE 膜、あるいは自家筋膜を形成したものを硬膜の内側からあて、非貫通性チタンクリップのアナストクリップ® AC で固定する。

硬膜閉鎖

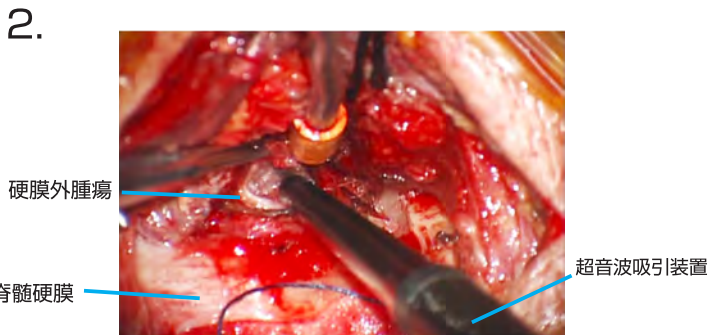

脊髓硬膜正中部の切開はアナストクリップ® AC で閉鎖する。硬膜正中切開部、Root sleeve の硬膜欠損部の硬膜は吸収性不織布とフィブリン糊で補強する。

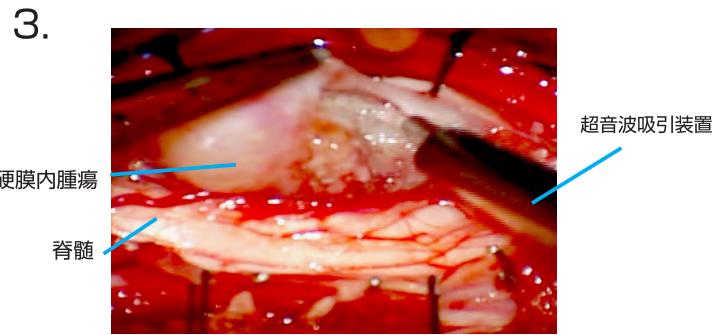
術中写真



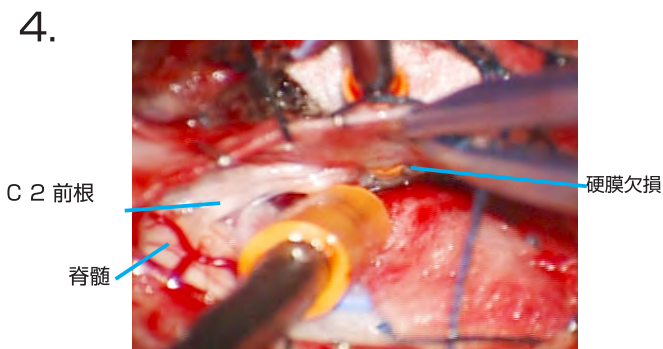
左側が頭側、右側が尾側。C1、C2 椎弓、硬膜外腫瘍 (tumor)、下斜筋 (M. inferior oblique) が観察される。レーザードップラー血流計で C1 椎弓上方の椎骨動脈の位置を確認している。



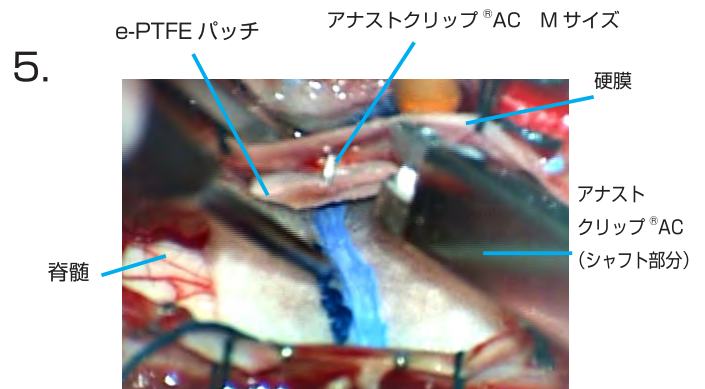
硬膜外腫瘍の被膜を切開し、超音波吸引装置で内減圧を行う。



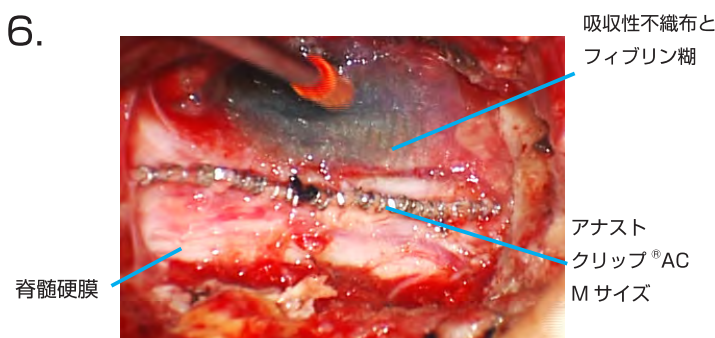
脊髄硬膜を正中切開し、硬膜内腫瘍の被膜を切開して把持しながら超音波吸引装置で内減圧を行う。



腫瘍摘出後に Root sleeve 部分に硬膜欠損ができる。



硬膜欠損部を覆う ePTFE パッチを硬膜内面からあて、アナストクリップ®AC にてパッチを固定する。



Root sleeve 部には硬膜外から吸収性不織布をフィブリン糊で貼り付け、脊髄硬膜の正中切開部はアナストクリップ®AC にて閉鎖の後、吸収性不織布とフィブリン糊で補強する。

考察

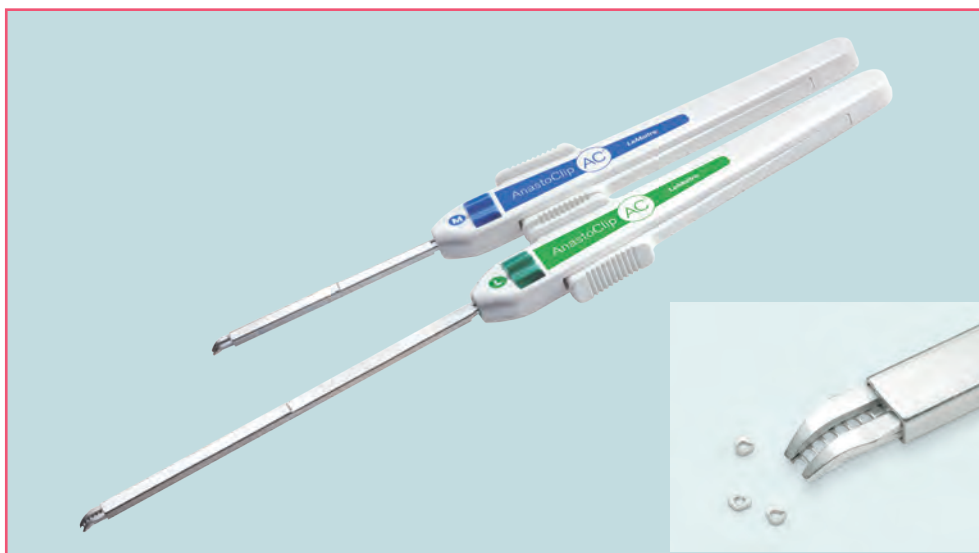
頸椎ダンベル腫瘍は硬膜内外あるいは脊柱管内外に発育した大型の腫瘍であることが多く、周囲には重要な臓器が近接し、摘出手術には技術的困難が伴う。また、摘出により生じる硬膜欠損部からの術後髄液漏を予防するため、確実な硬膜閉鎖が必要である。

筆者は腫瘍摘出操作時の脊髄圧迫を避けるため、硬膜外腫瘍から摘出を行い、スペースを確保してから硬膜内操作を行っている。また、腫瘍摘出によって生じる Root sleeve 部の硬膜欠損に対し、硬膜内面にパッチをあて、硬膜外面を吸収性不織布とフィブリン糊で補強する方法で術後髄液漏を防止している。

結語

頸椎ダンベル腫瘍の摘出術では、脊髄障害や髄液漏を予防する方法が求められる。腫瘍の摘出順序の工夫や非貫通性クリップであるアナストクリップ[®] AC の使用が有用であった。

アナストクリップ[®] AC



販売名：アナストクリップ VCS
医療機器承認番号：22000BZX00978000

LeMaitre is a trademark of LeMaitre Vascular, Inc. ©2021 LeMaitre Vascular, Inc. All rights reserved.
LMJP-2021-01 LMJP_CASE report_6_ANC

 **LeMaitre[®]**

レメイト・バスキュラー合同会社

〒102-0074

東京都千代田区九段南2-9-4

久保寺ツインタワービル1F

Tel. 03-5215-5681

Fax. 03-5215-5682

<https://lemaitre-japan.co.jp>